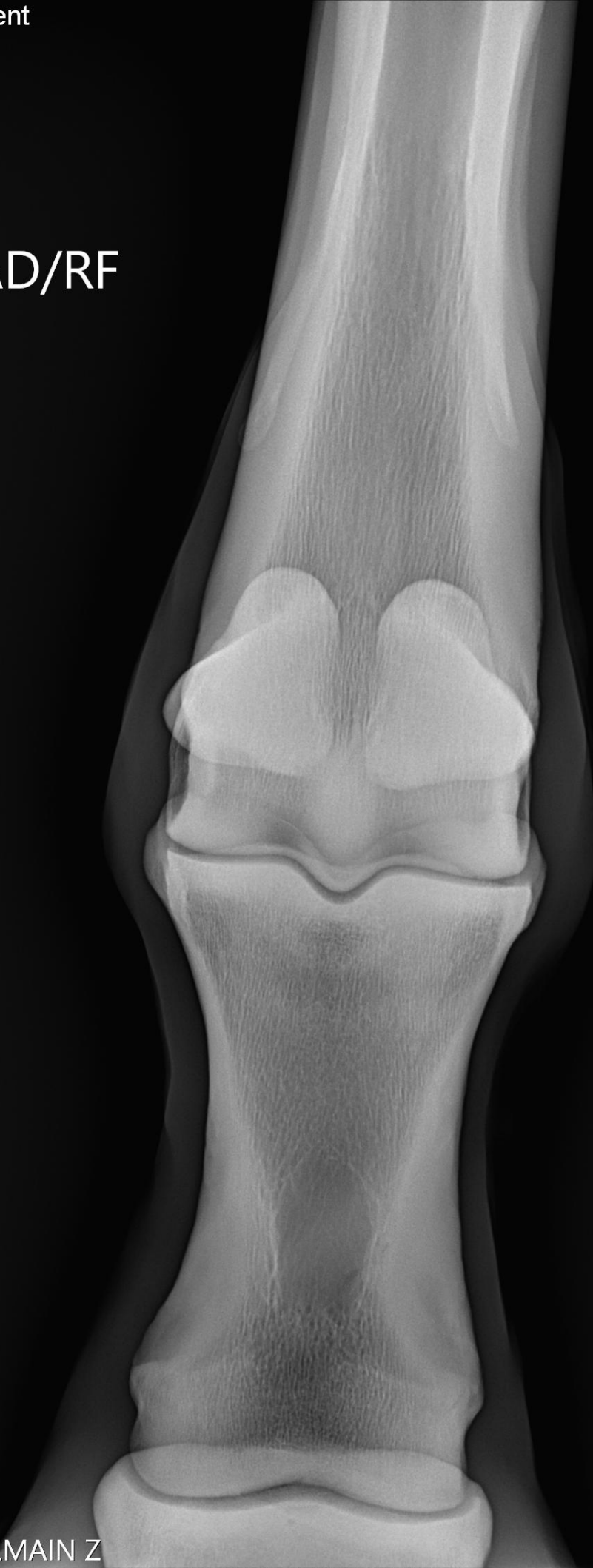
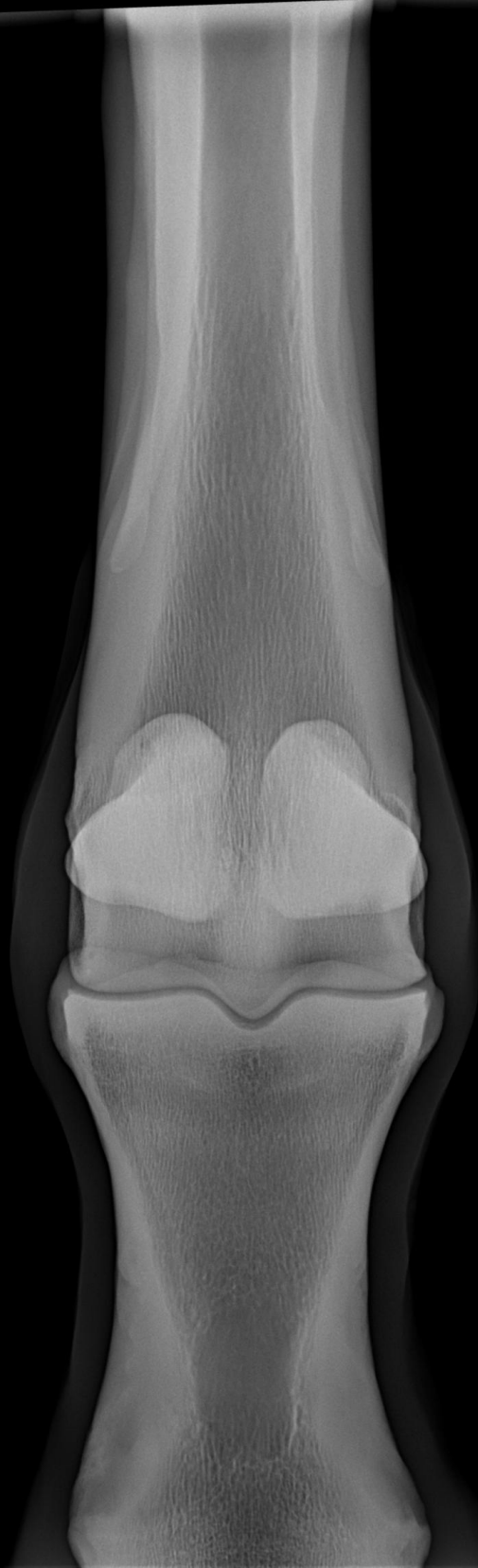

AD/RF

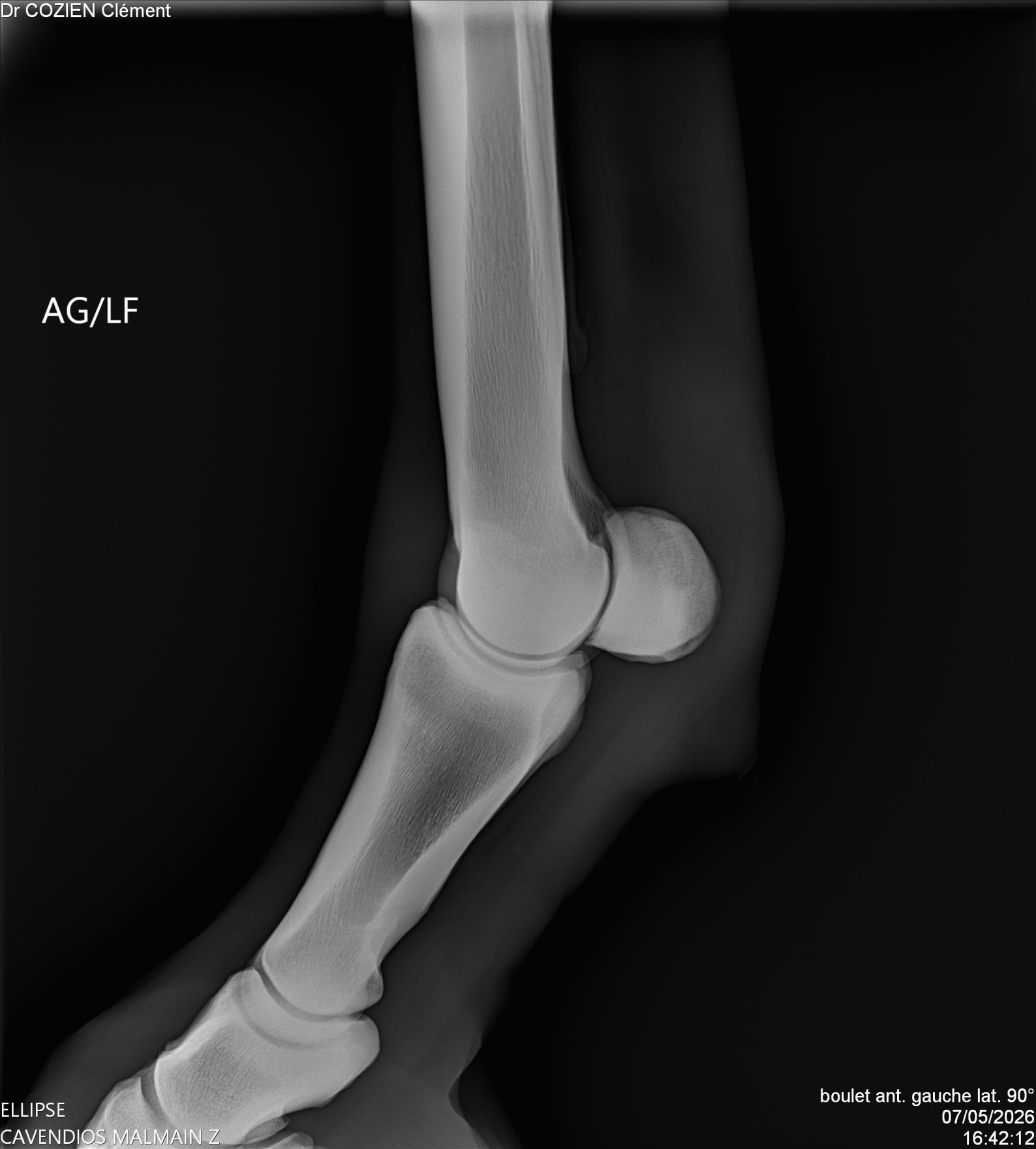


AD/RF

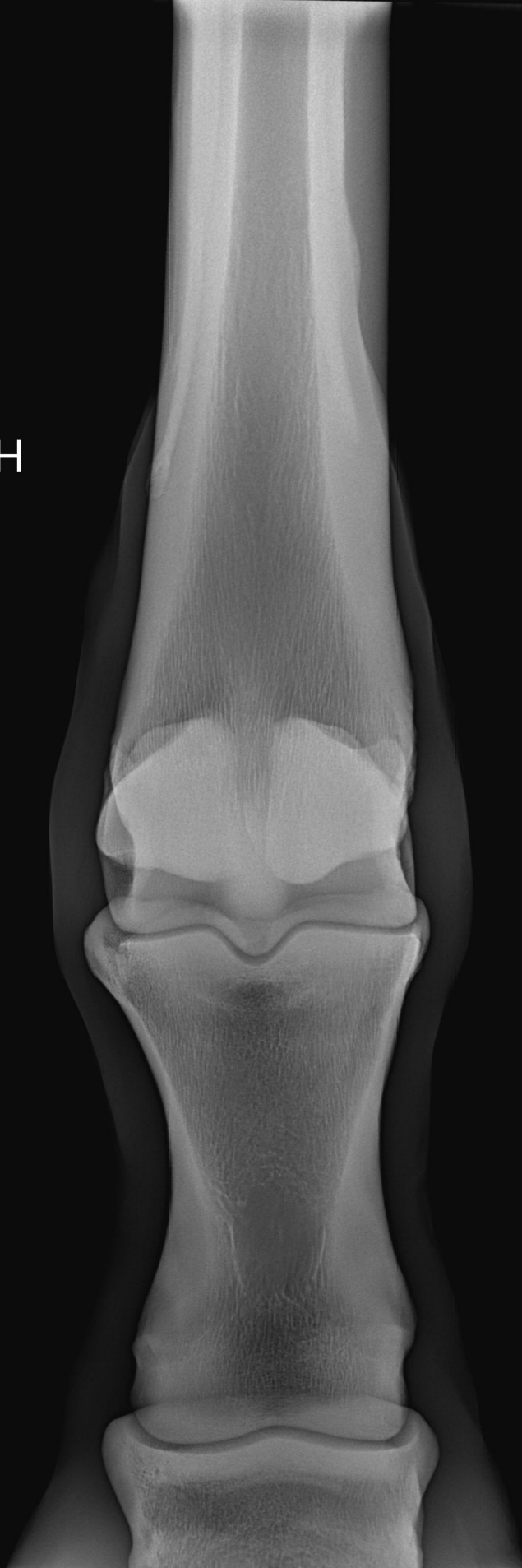

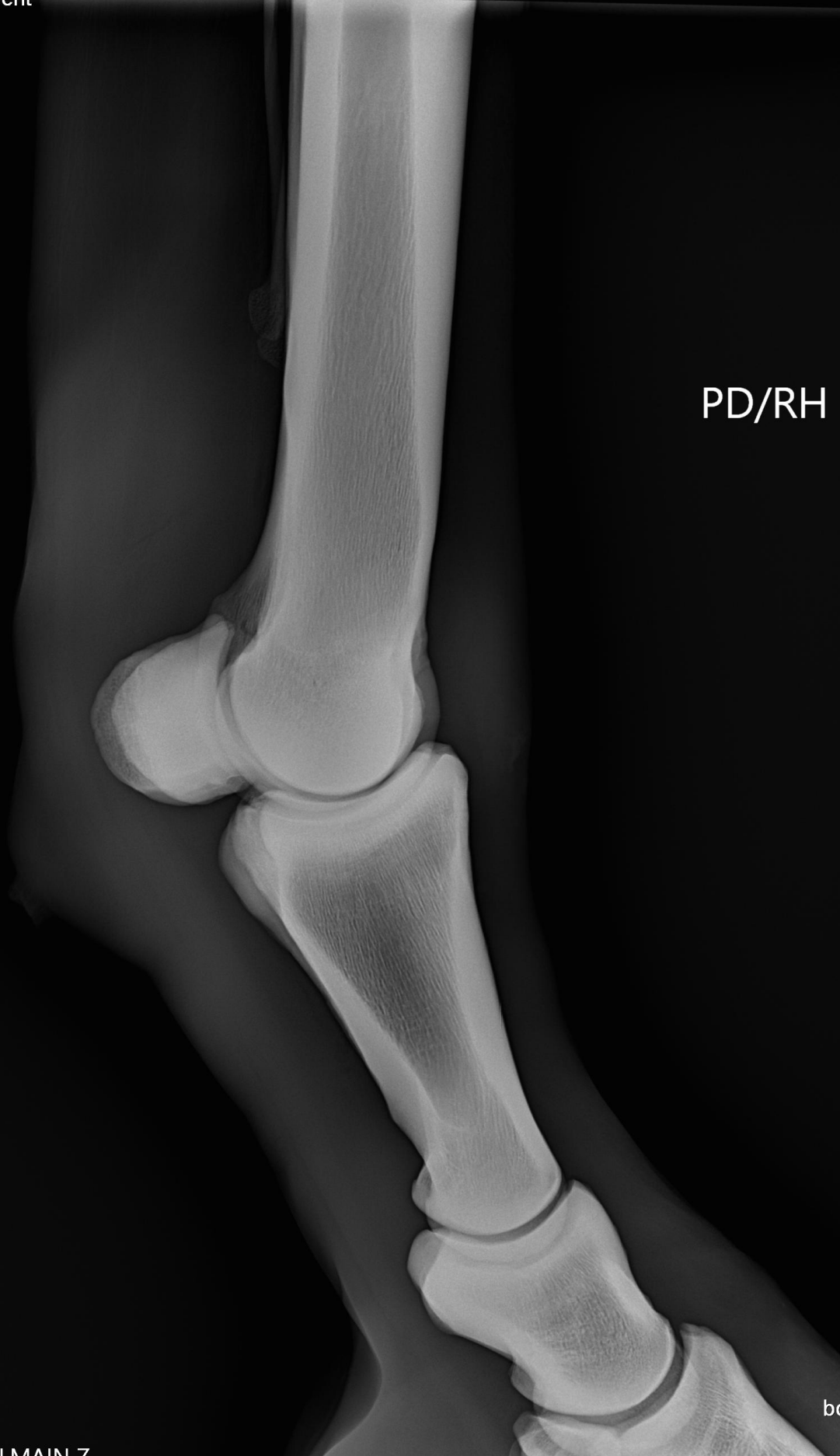
AG/LF

AG/LF

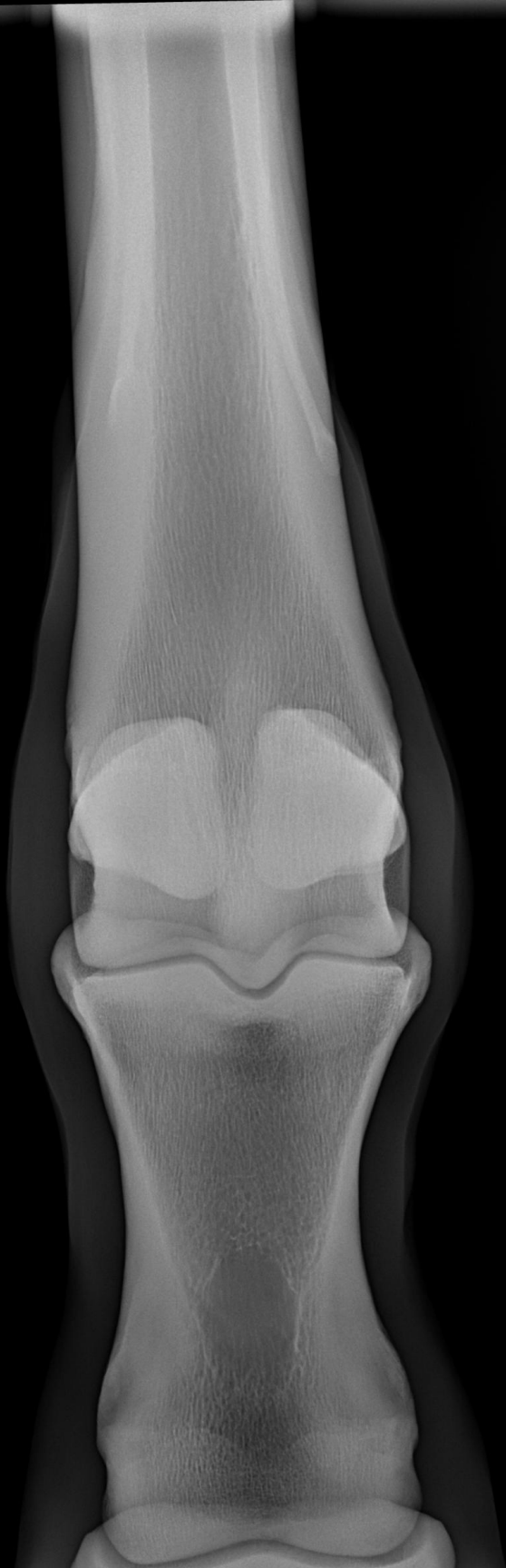

PD/RH



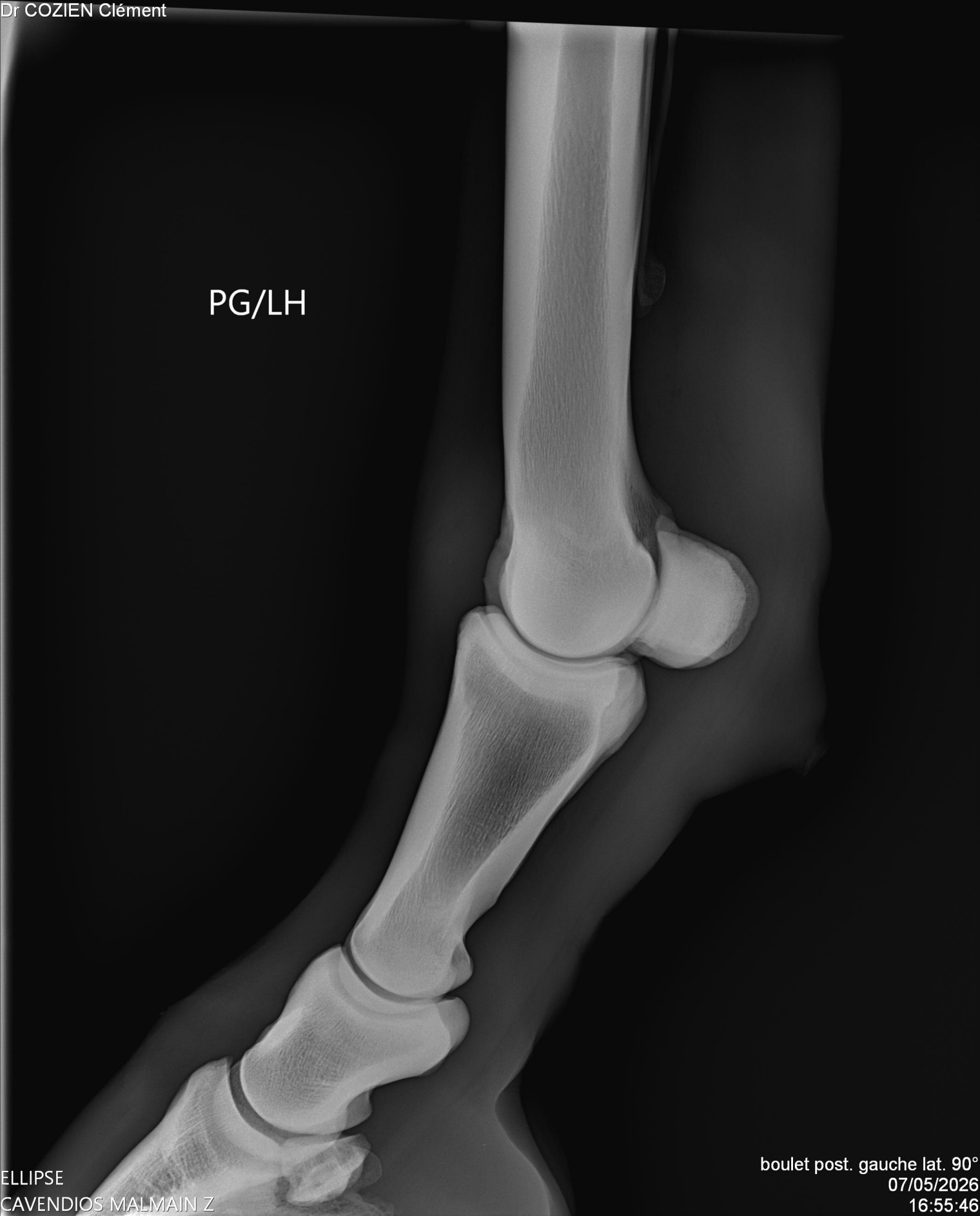


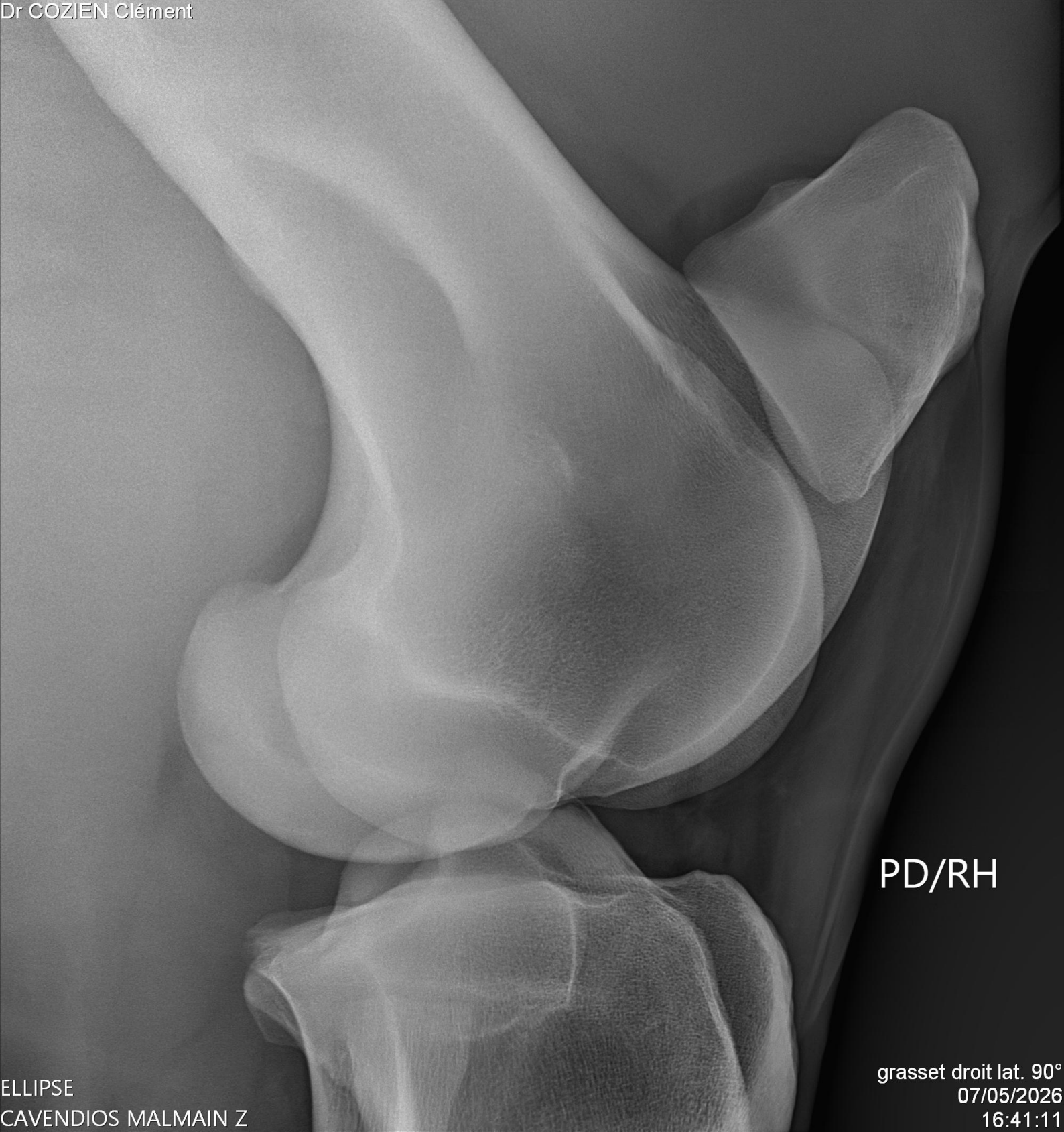
PD/RH



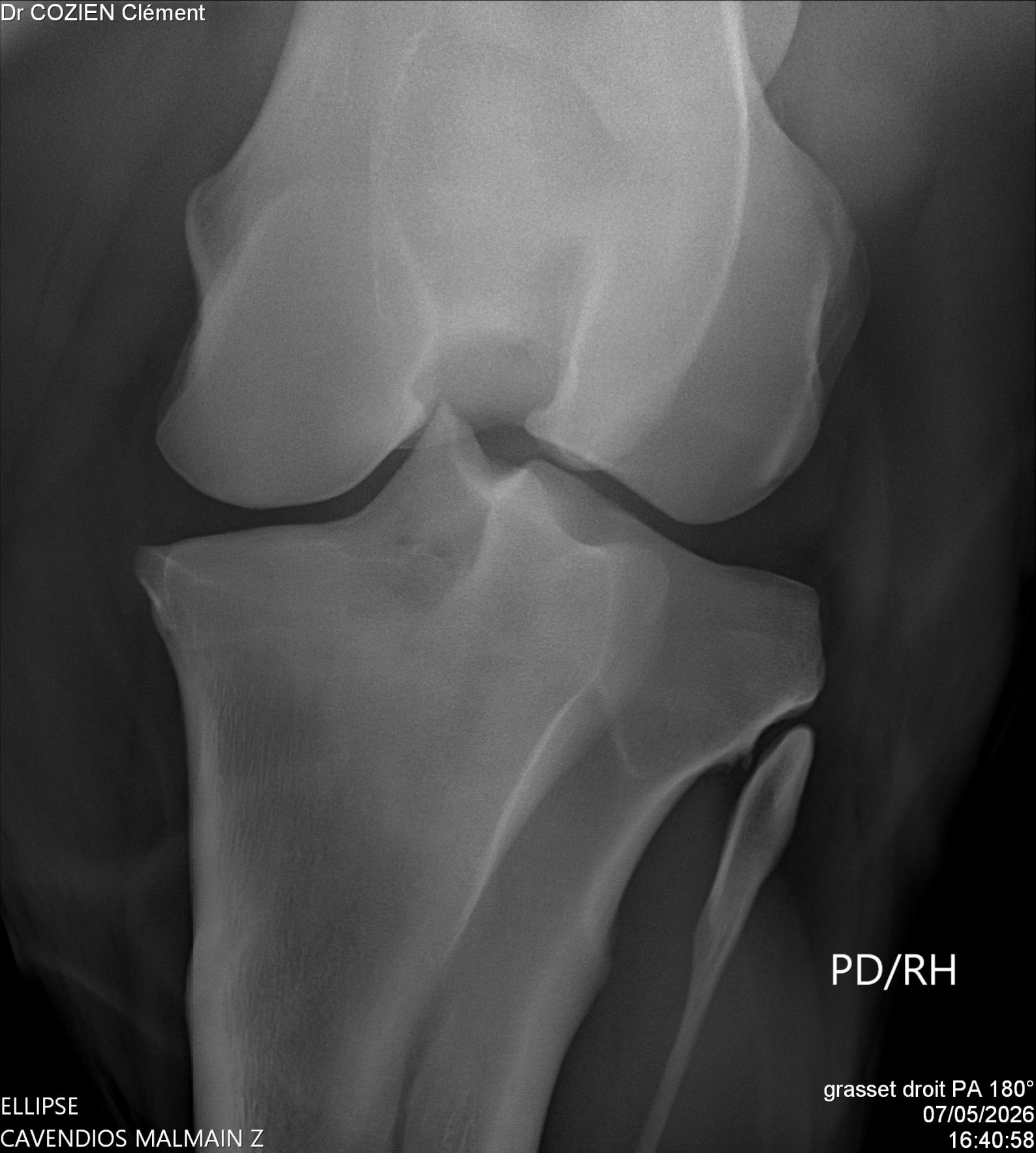
PG/LH

PG/LH

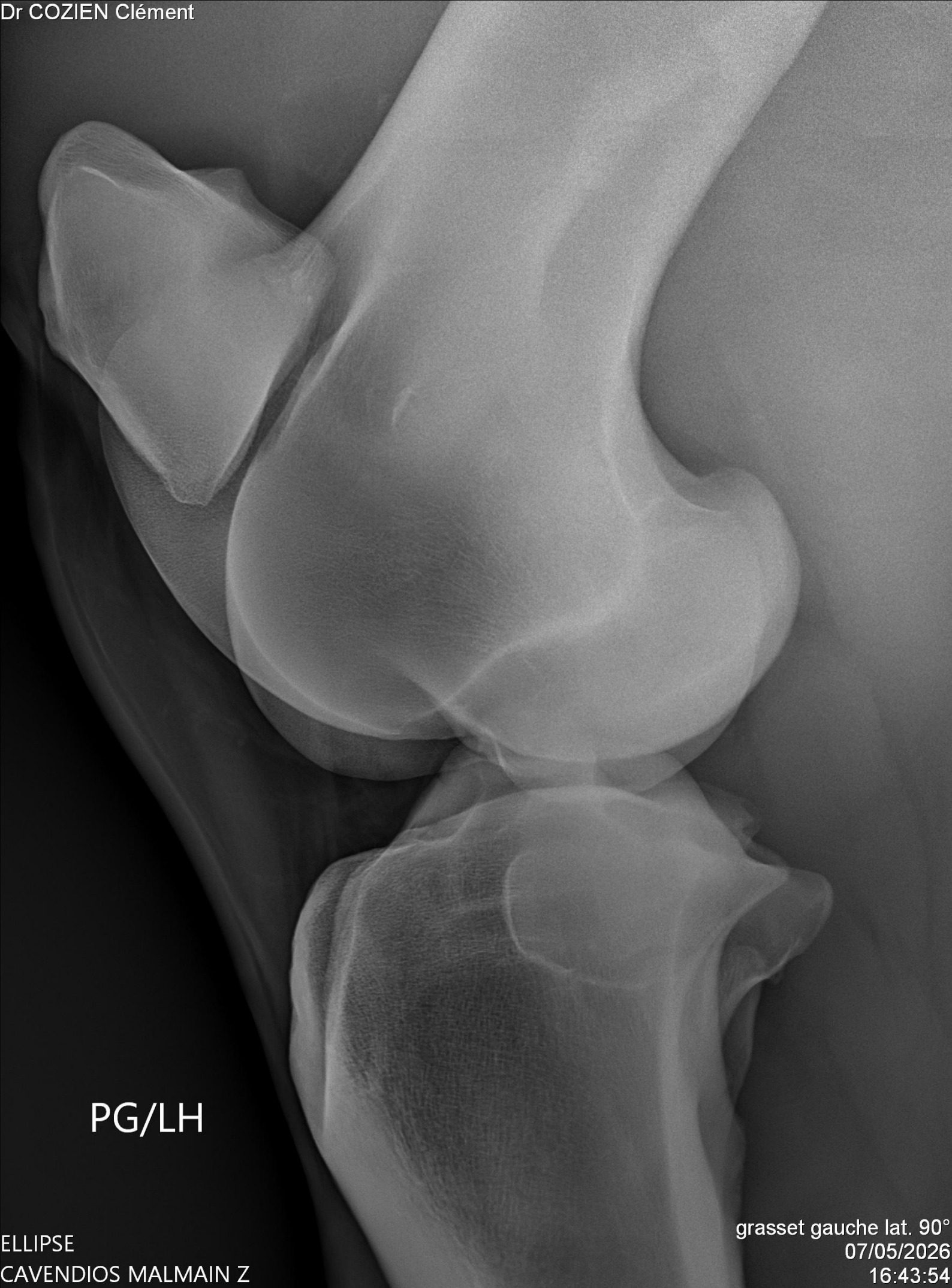




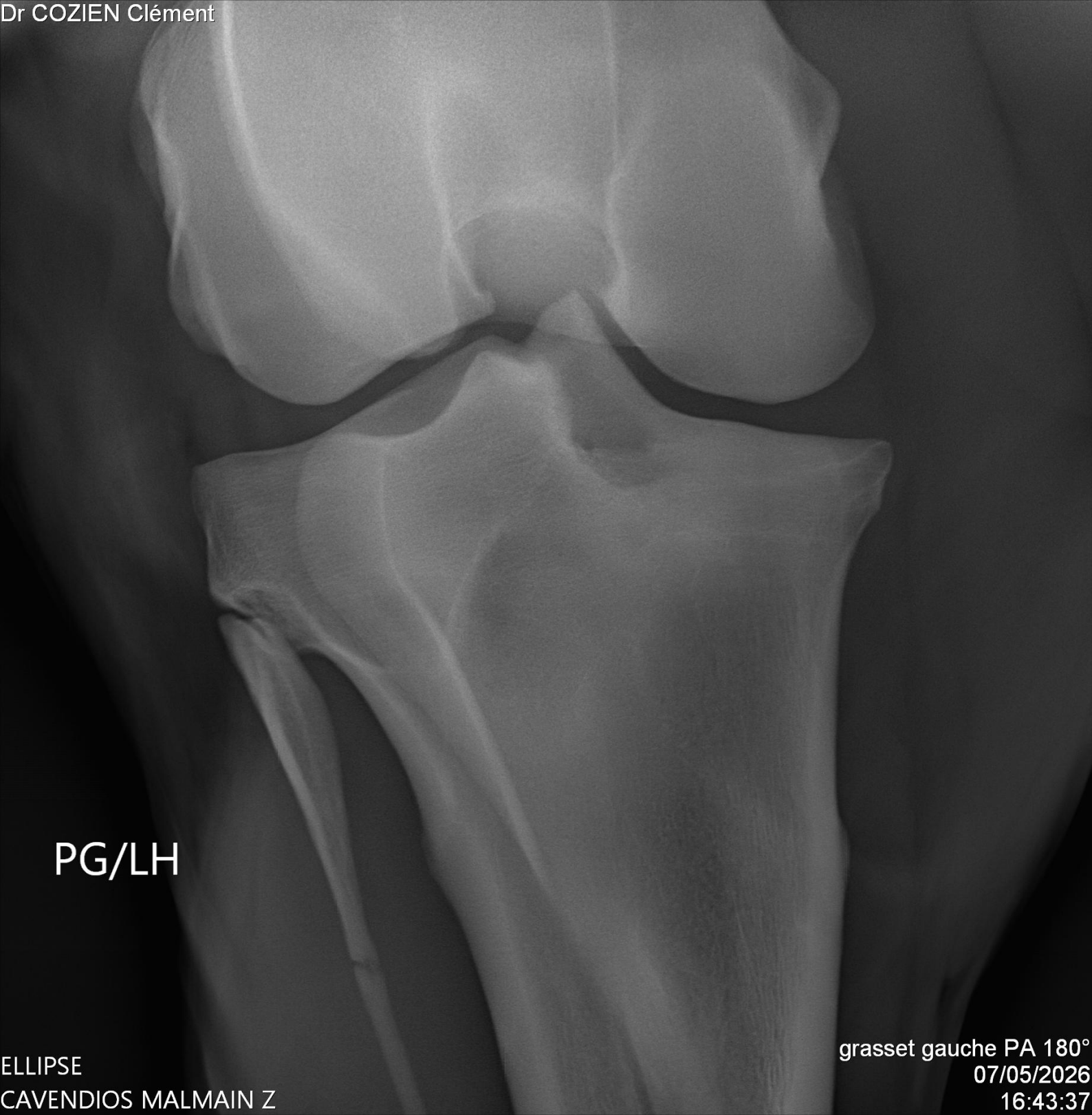
PD/RH



PD/RH

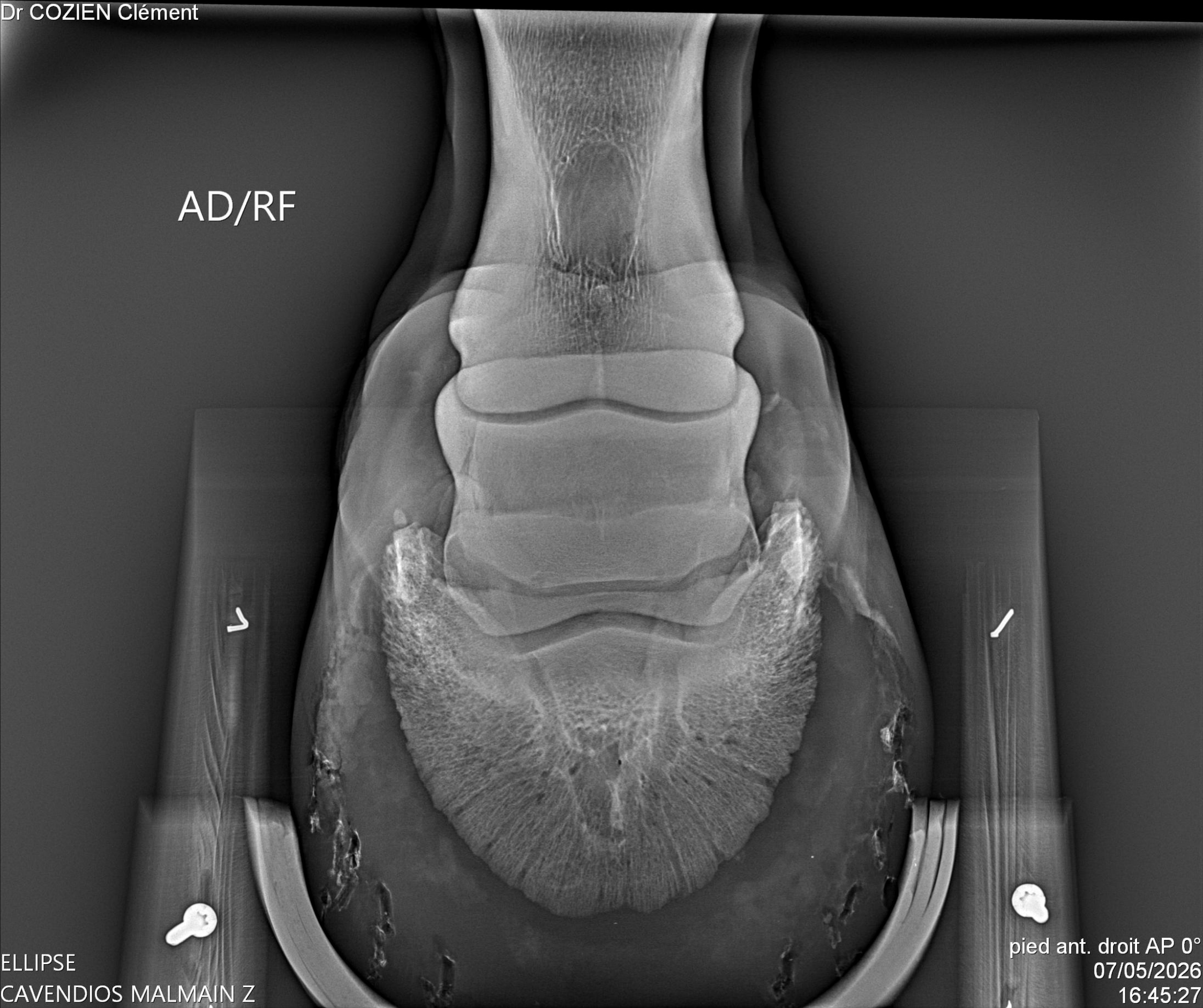

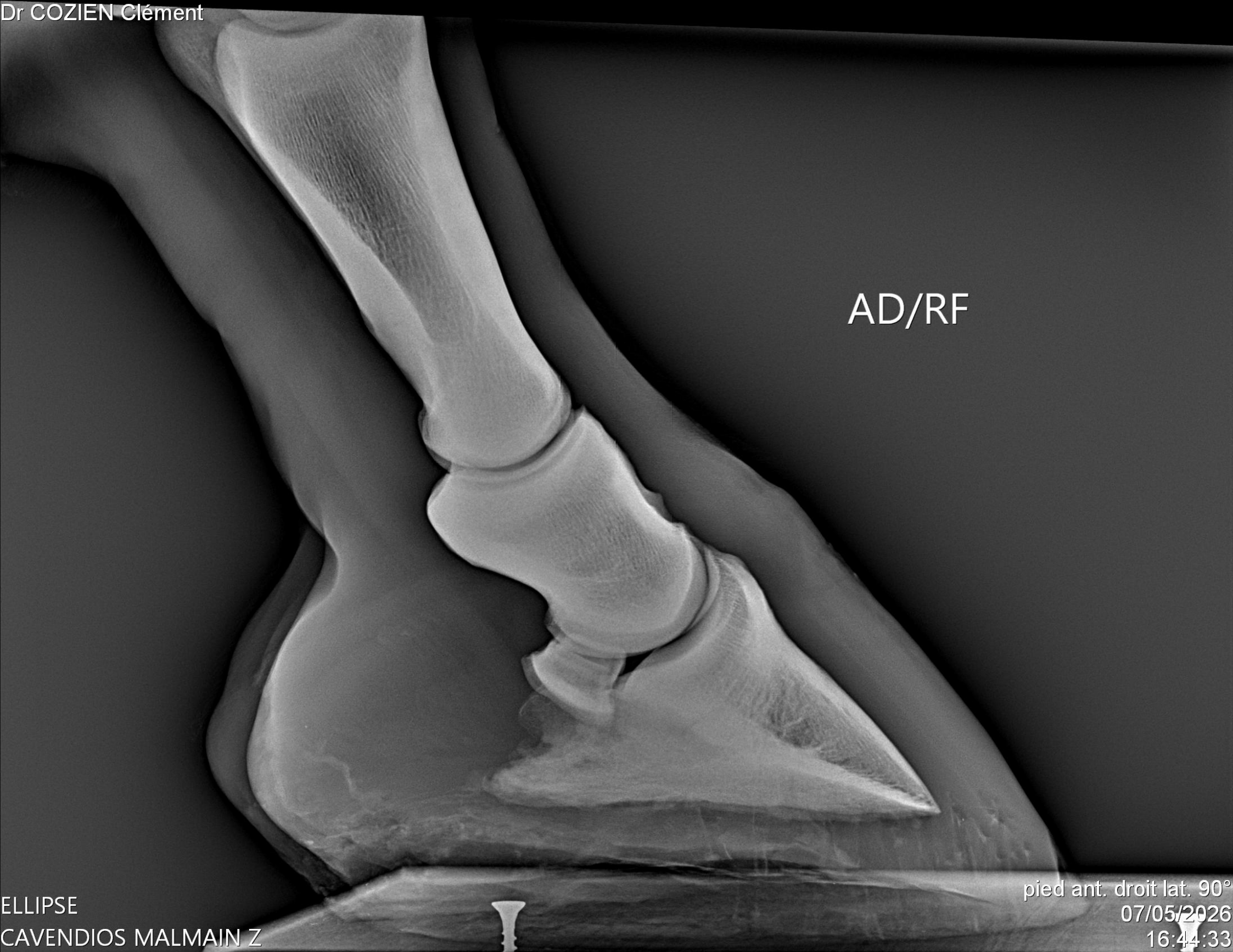
PG/LH



PG/LH

AD/RF

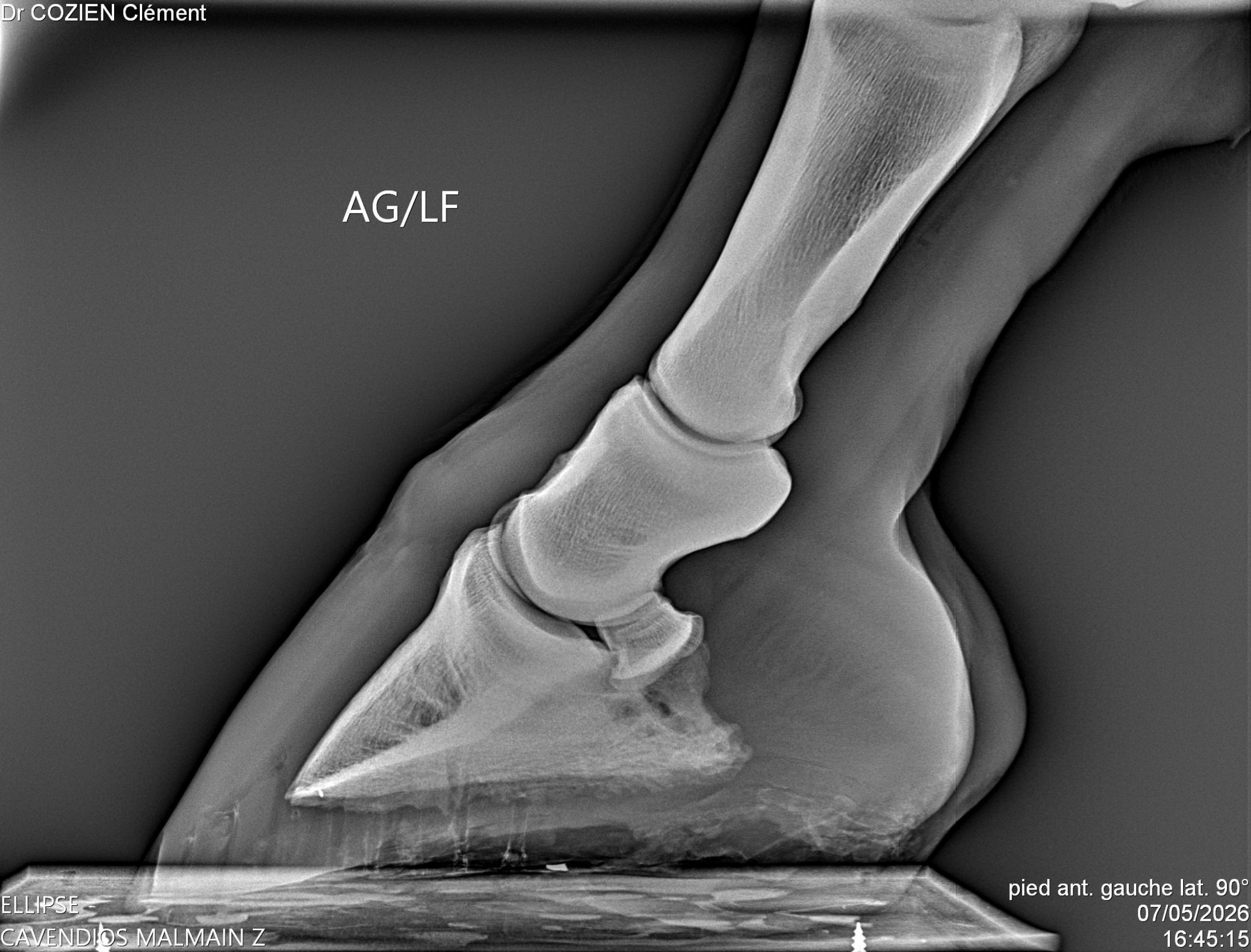



AD/RF

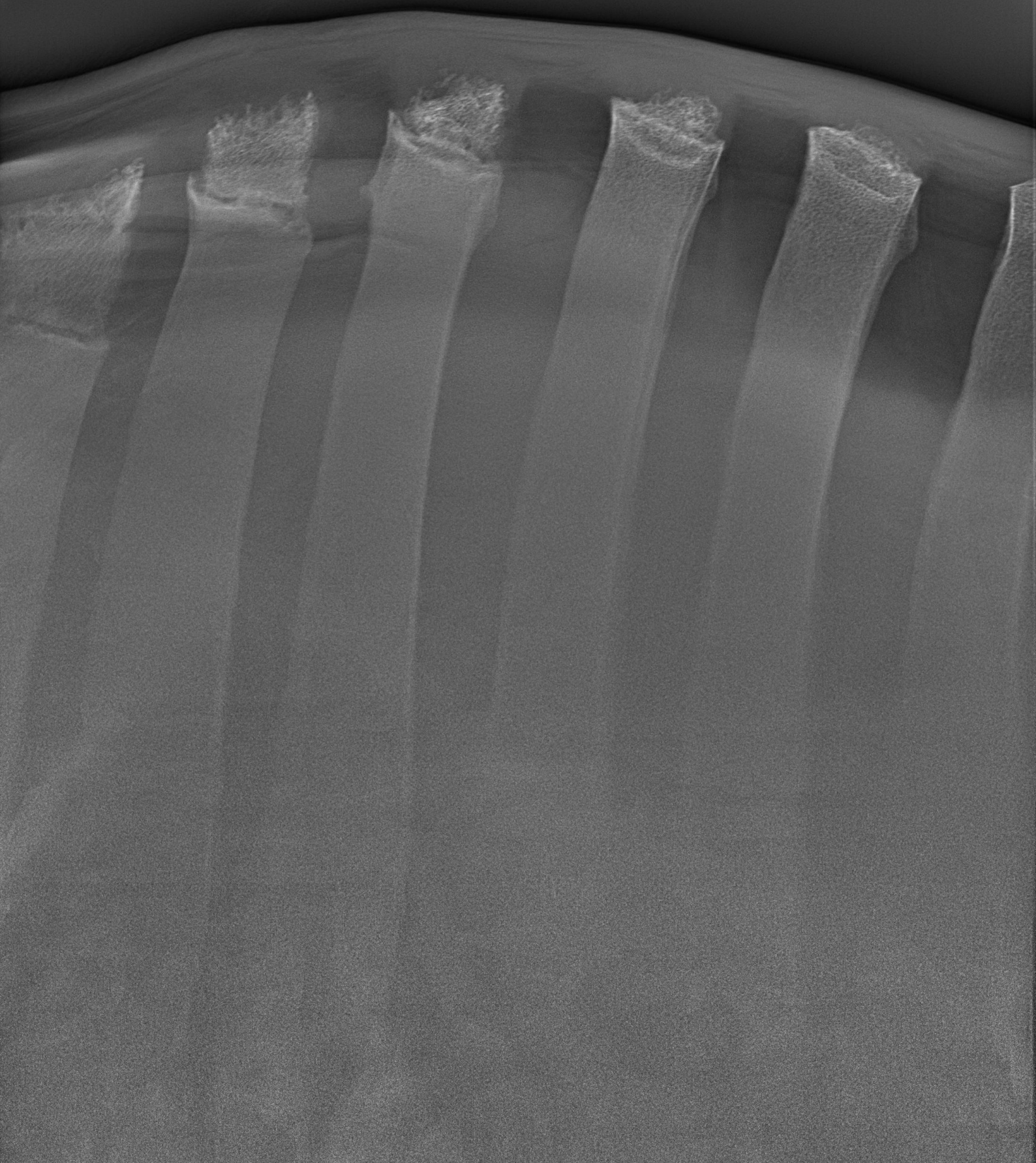
AG/LF

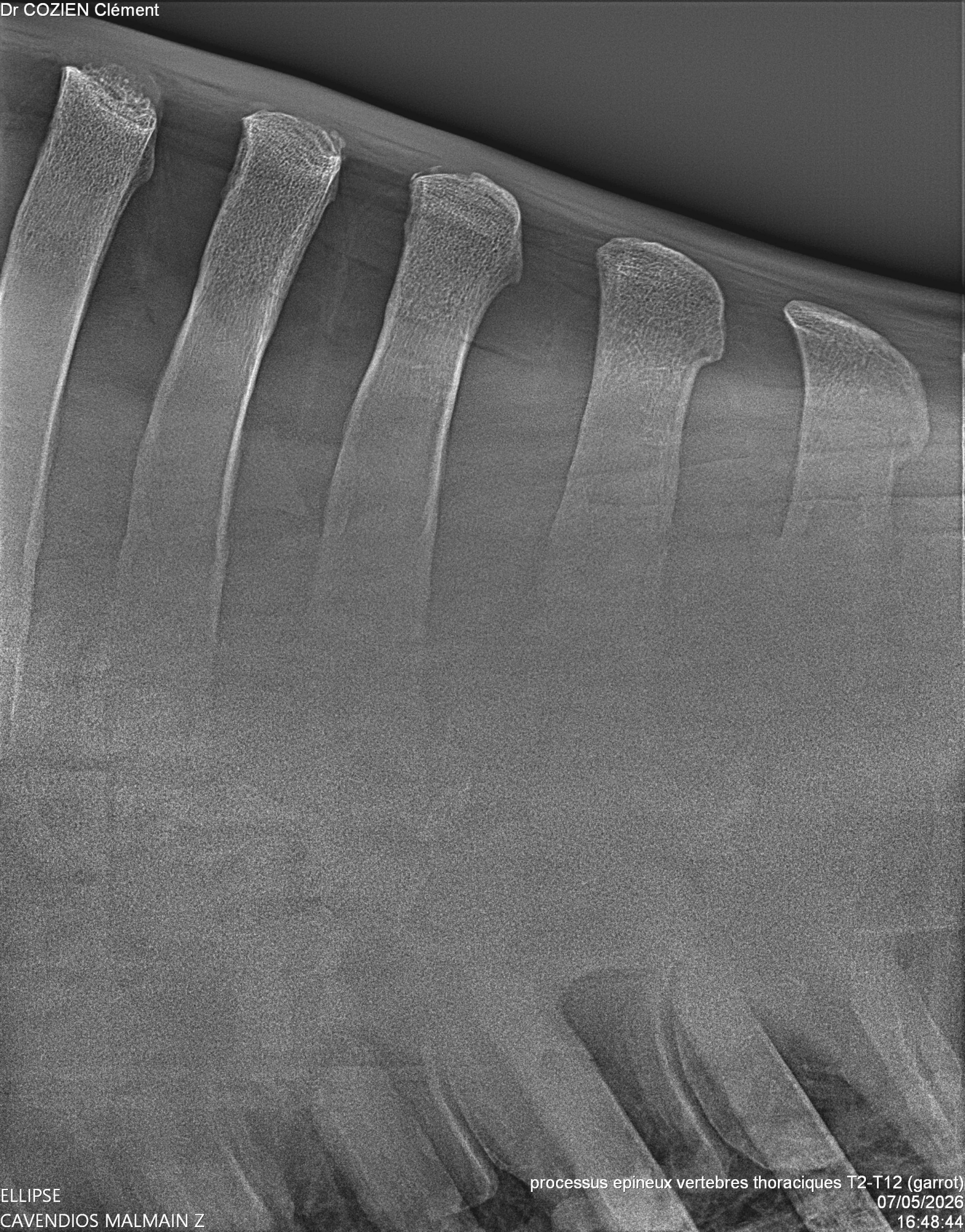
AG/LF







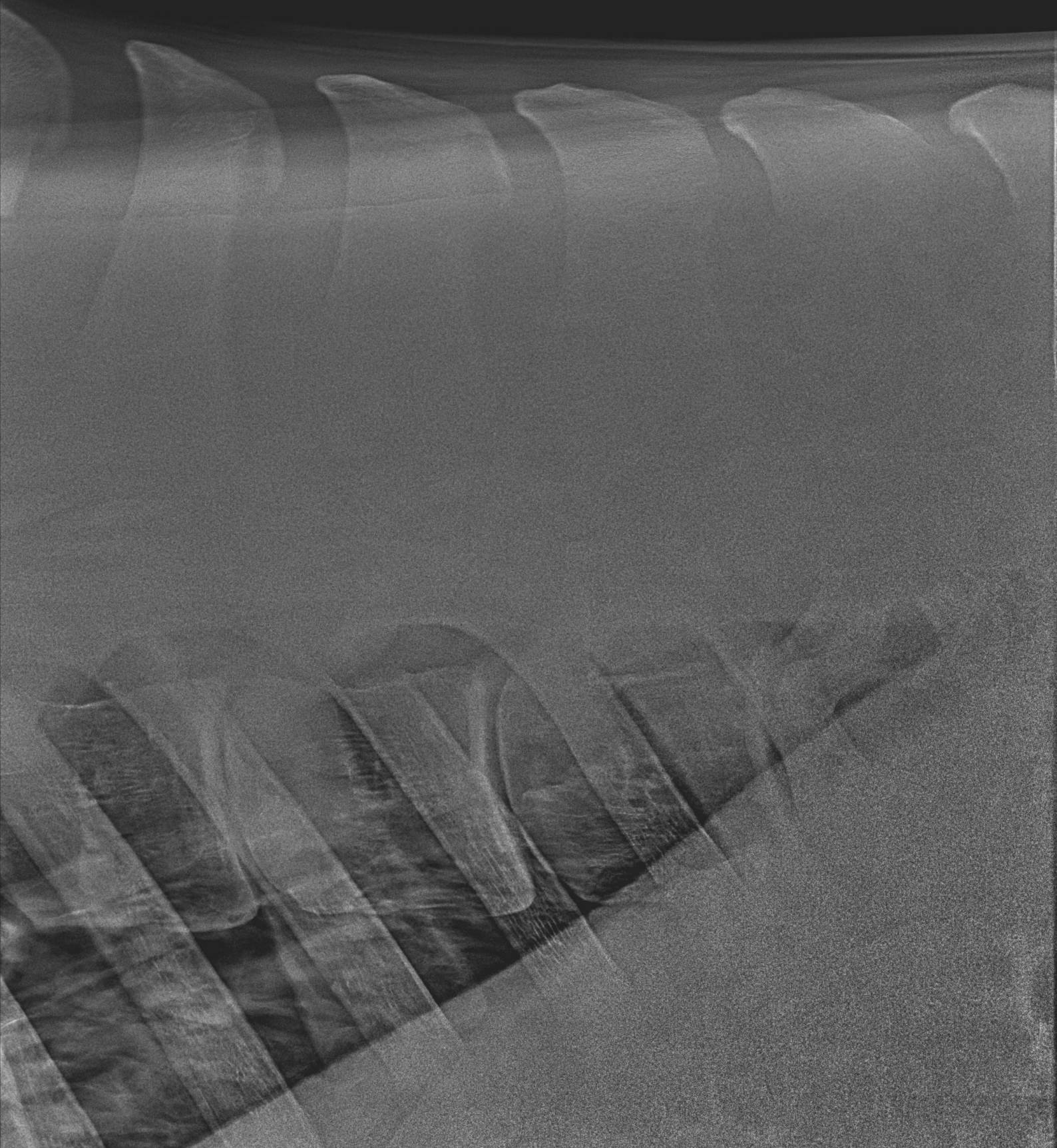




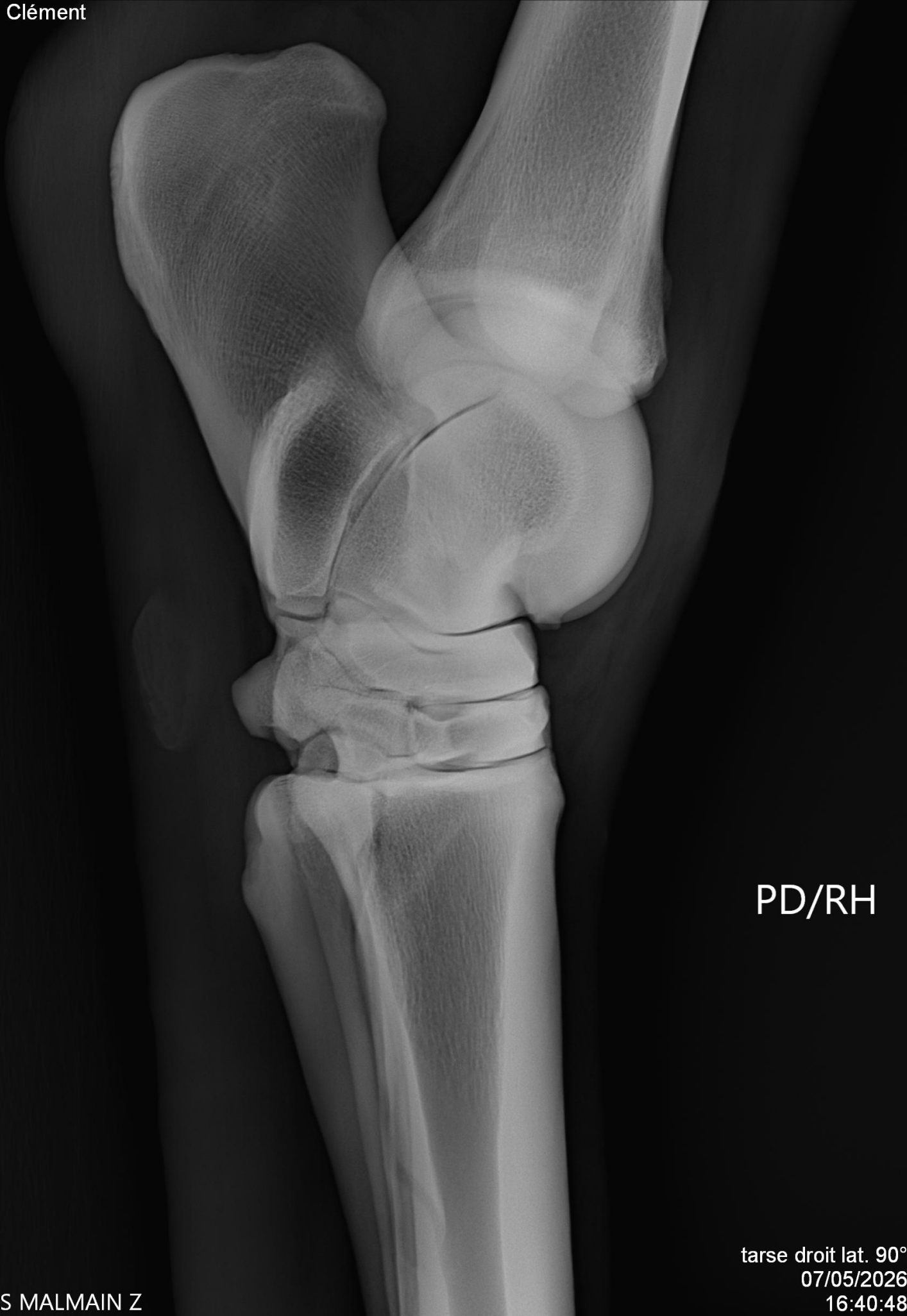
processus épineux vertebres thoraciques T2-T12 (garrot)

07/05/2026

16:48:44

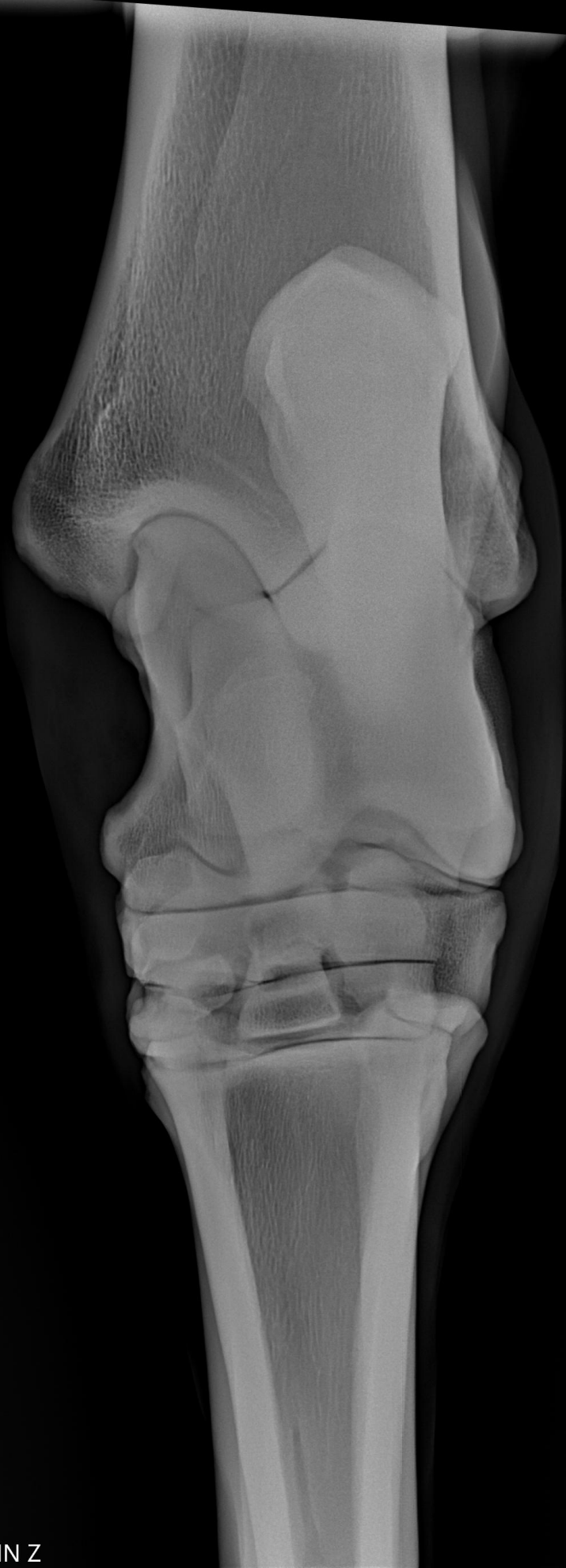

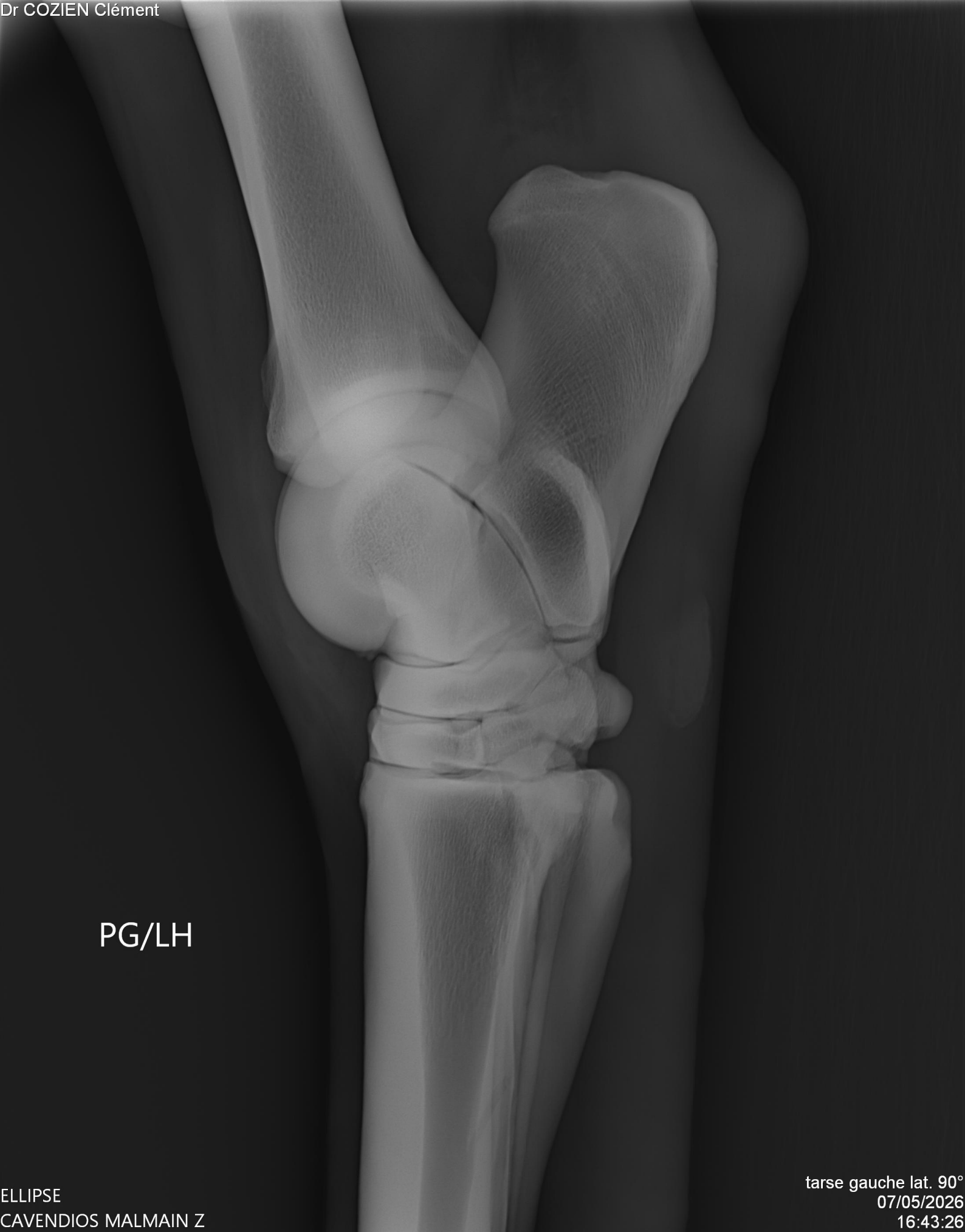




PD/RH

PG/LH





PG/LH

**Olivier Geffroy**  
**Docteur Vétérinaire, diplômé ECVS, ACVSMR**  
35 rue de Lattre de Tassigny  
F- 85310 NESMY  
+33 (0)661 53 88 02

---

**Lecture d'un dossier radiographique en prévision d'une vente le 12 juin 2026 :**

**CAVENDIOS MALMAIN Z**

**Lecture des radios du 07/05/2026**

**Pied antérieur droit – Face et Profil : Absence d'Anomalie Significative**

**Pied antérieur gauche – Face et Profil : Absence d'Anomalie Significative**

**Boulet antérieur gauche - Face et Profil : Absence d'Anomalie Significative**

**Boulet antérieur droit - Face et Profil : Absence d'Anomalie Significative**

**Boulet postérieur gauche - Face et Profil : Absence d'Anomalie Significative, léger remodelage des os sésamoïdes proximaux**

**Boulet postérieur droit - Face et Profil : Absence d'Anomalie Significative**

**Jarret gauche : Face et profil : Absence d'Anomalie Significative**

**Jarret droit - Face et Profil : Absence d'Anomalie Significative**

**Grasset gauche - Face et Profil : Absence d'Anomalie Significative**

**Grasset droit - Face et Profil : Absence d'Anomalie Significative**

**Processus épineux : Absence d'Anomalie Significative**

**Conclusion :**

**CAVENDIOS MALMAIN Z**

L'avis général sur les examens radiographiques est : Bon

Absence d'Anomalie susceptible de perturber l'utilisation sportive.

**Olivier Geffroy**

Docteur Vétérinaire, diplômé ECVS, ACVSMR