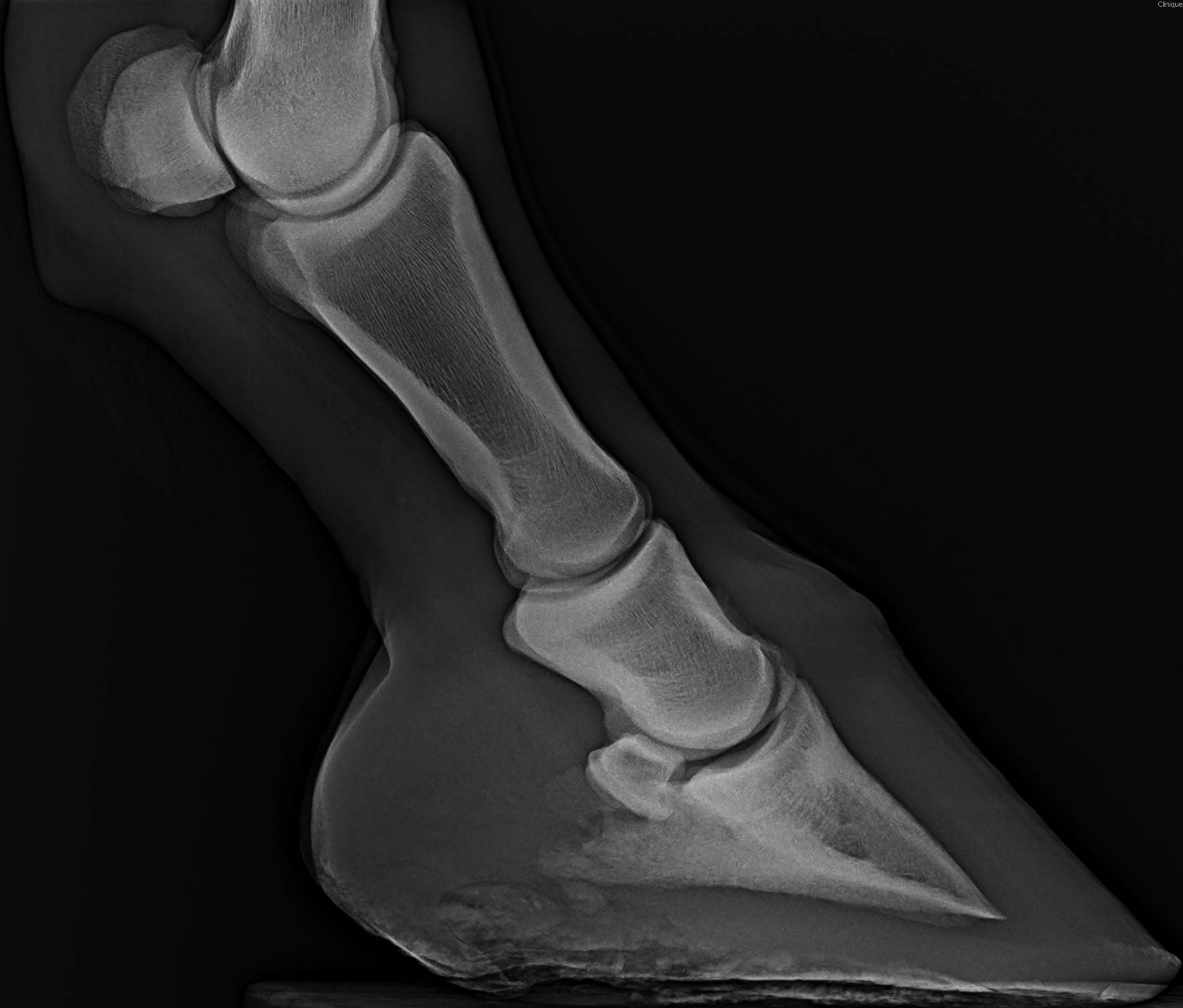
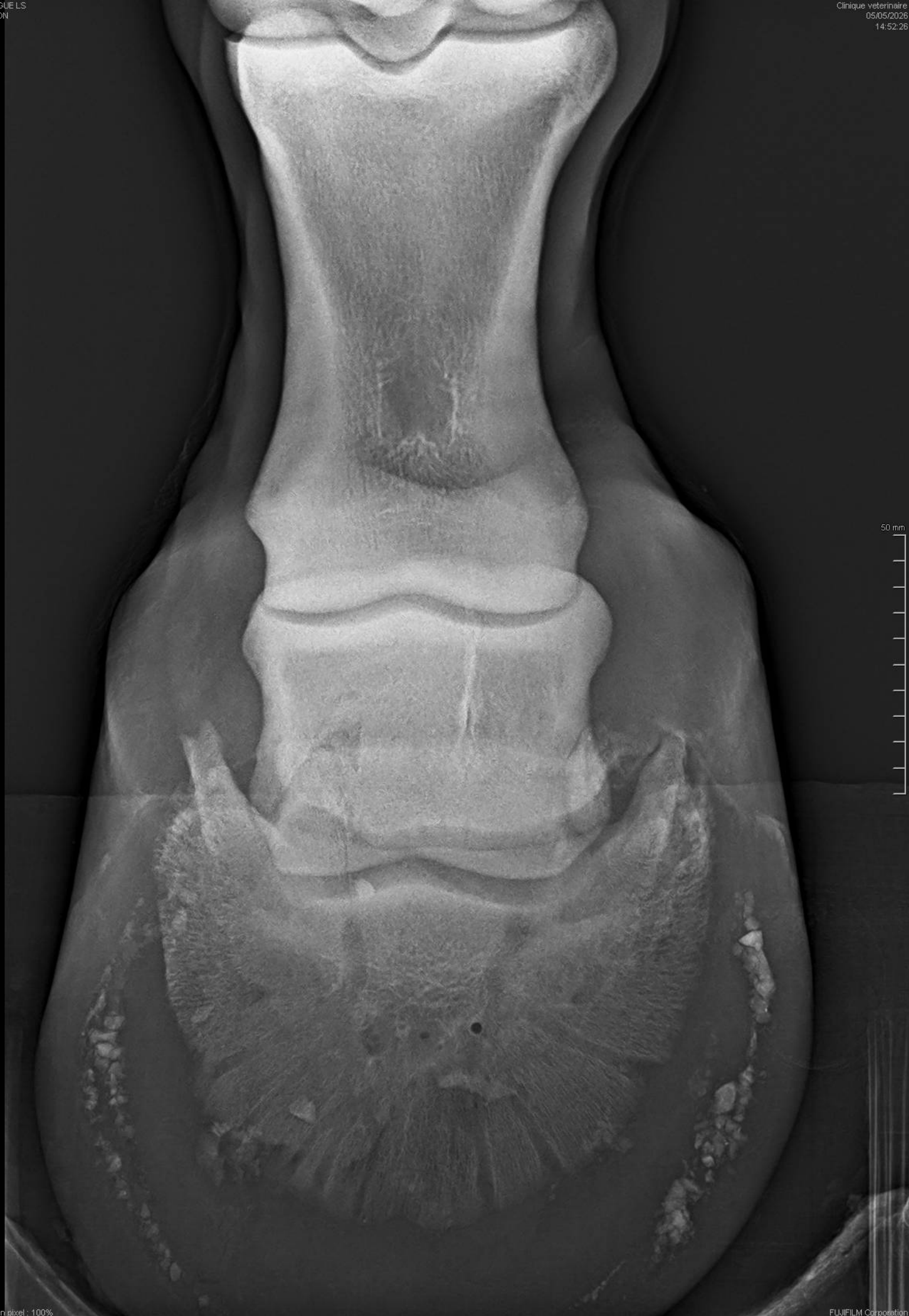
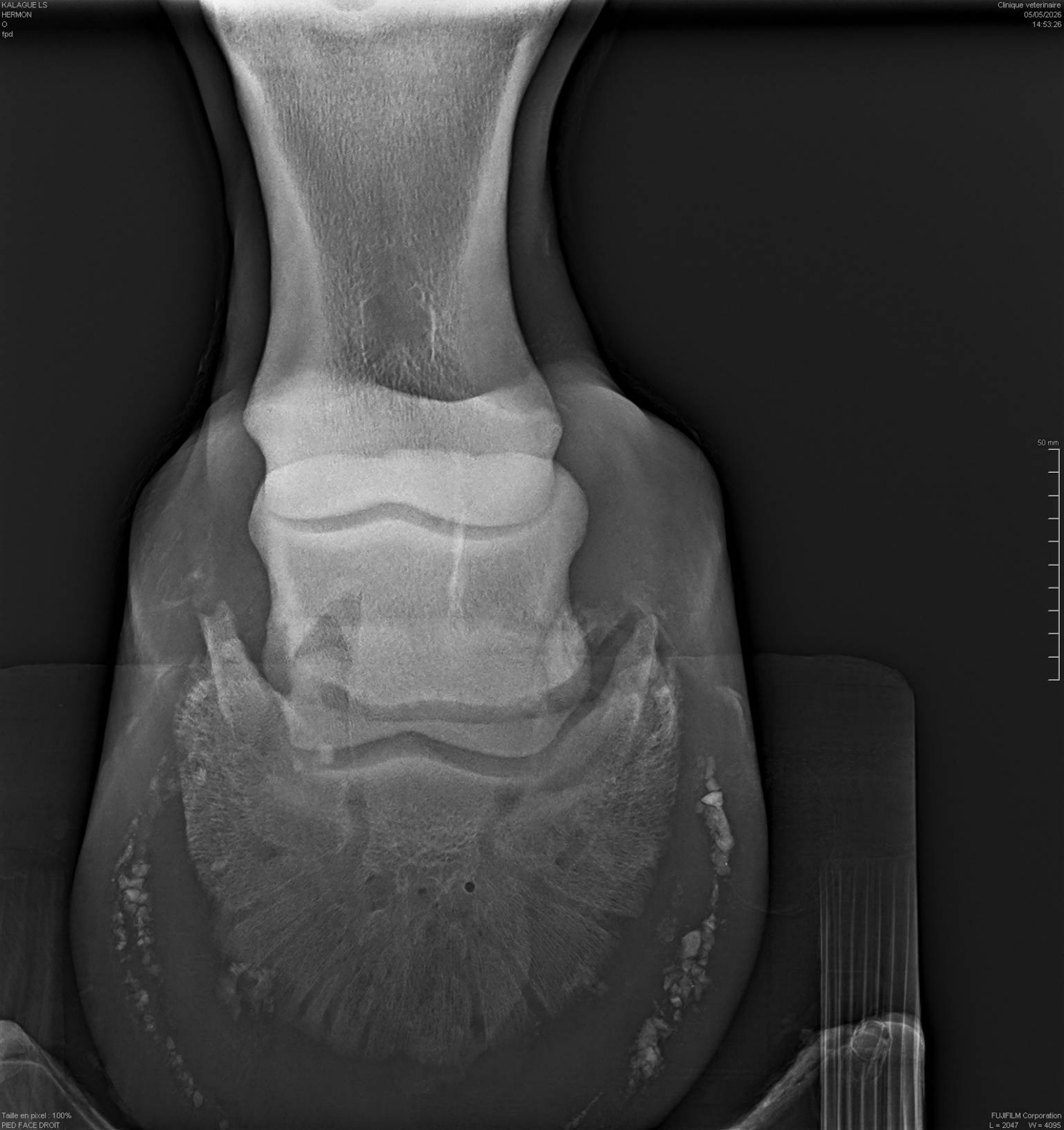
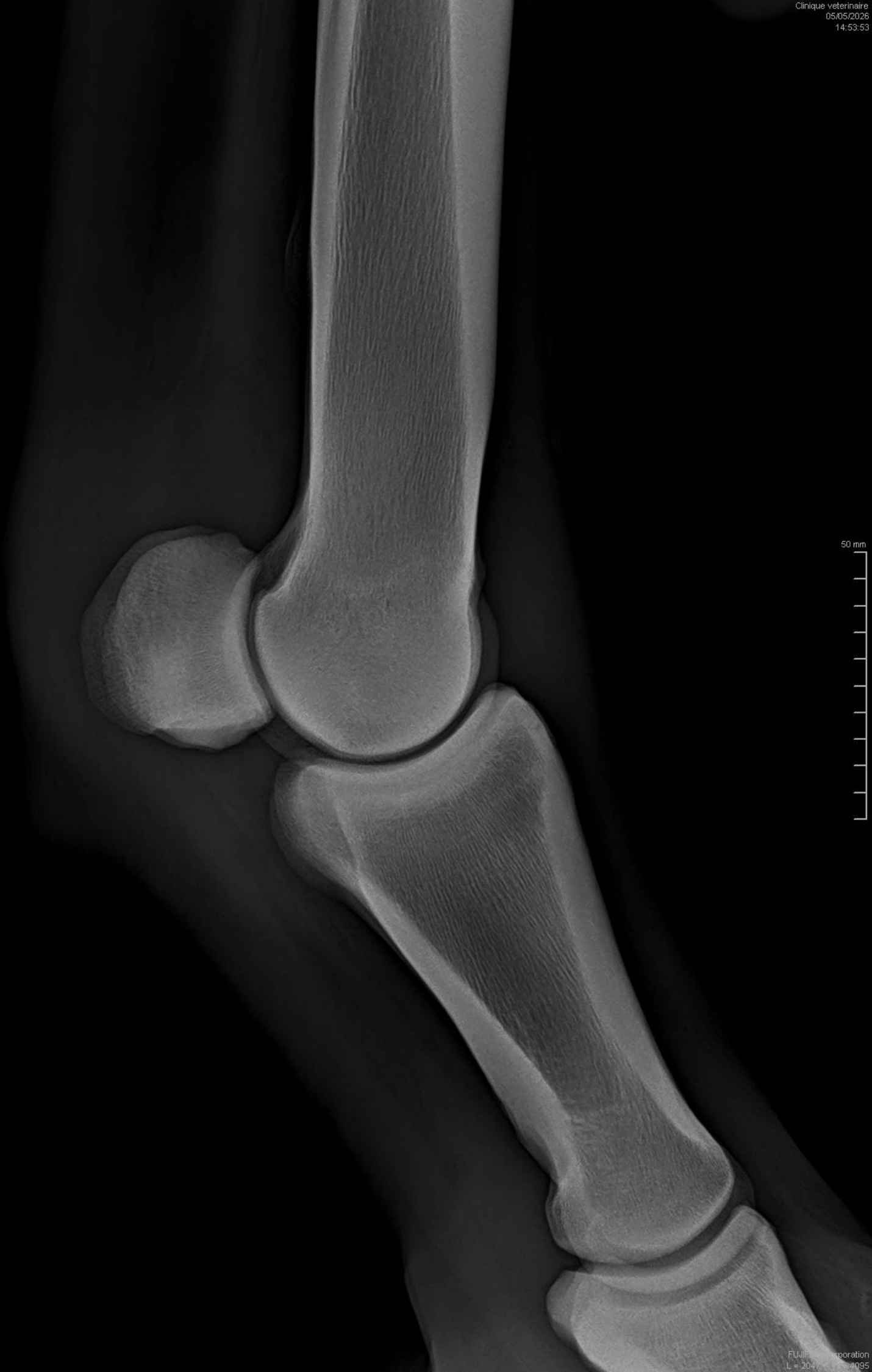
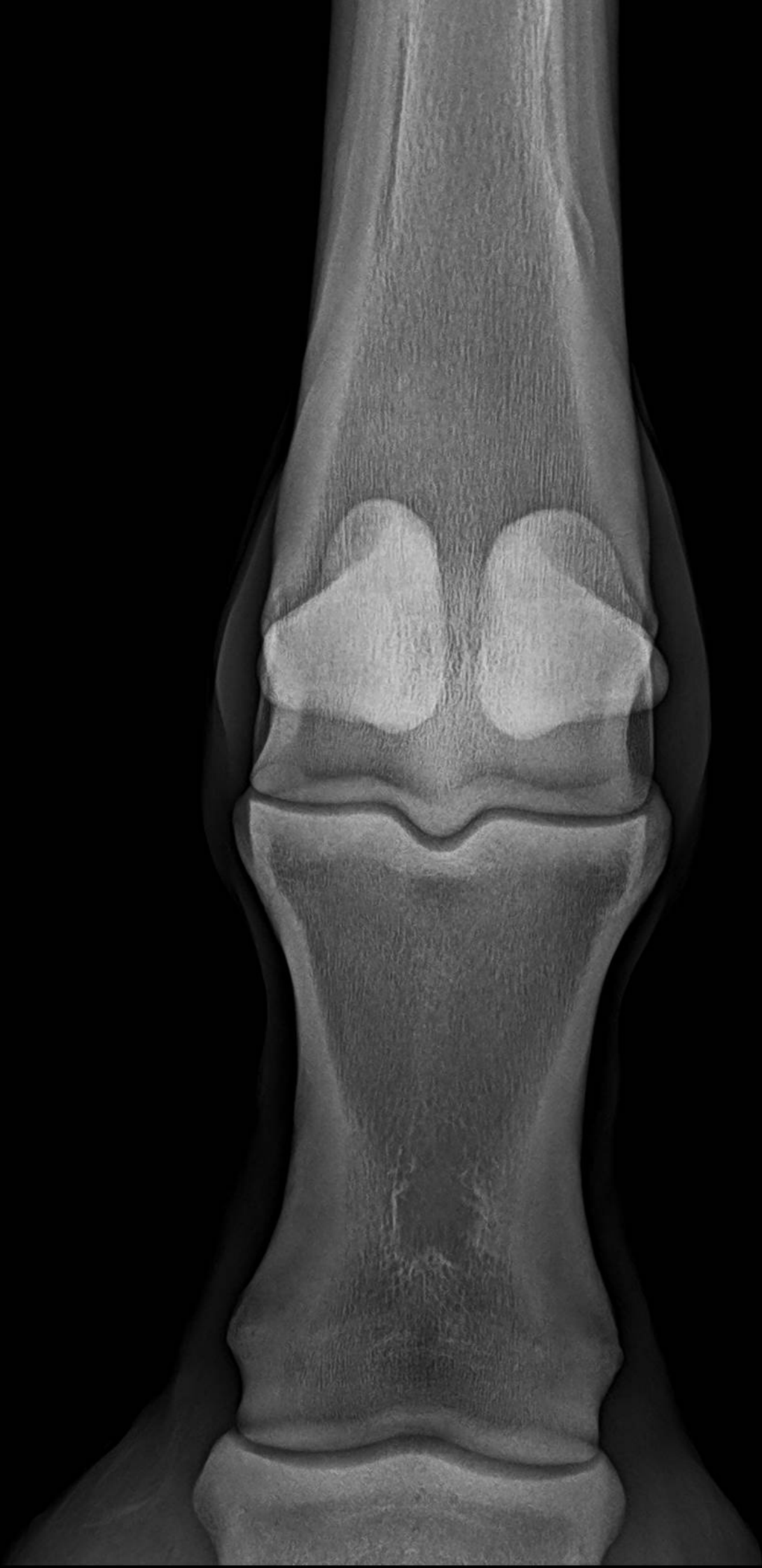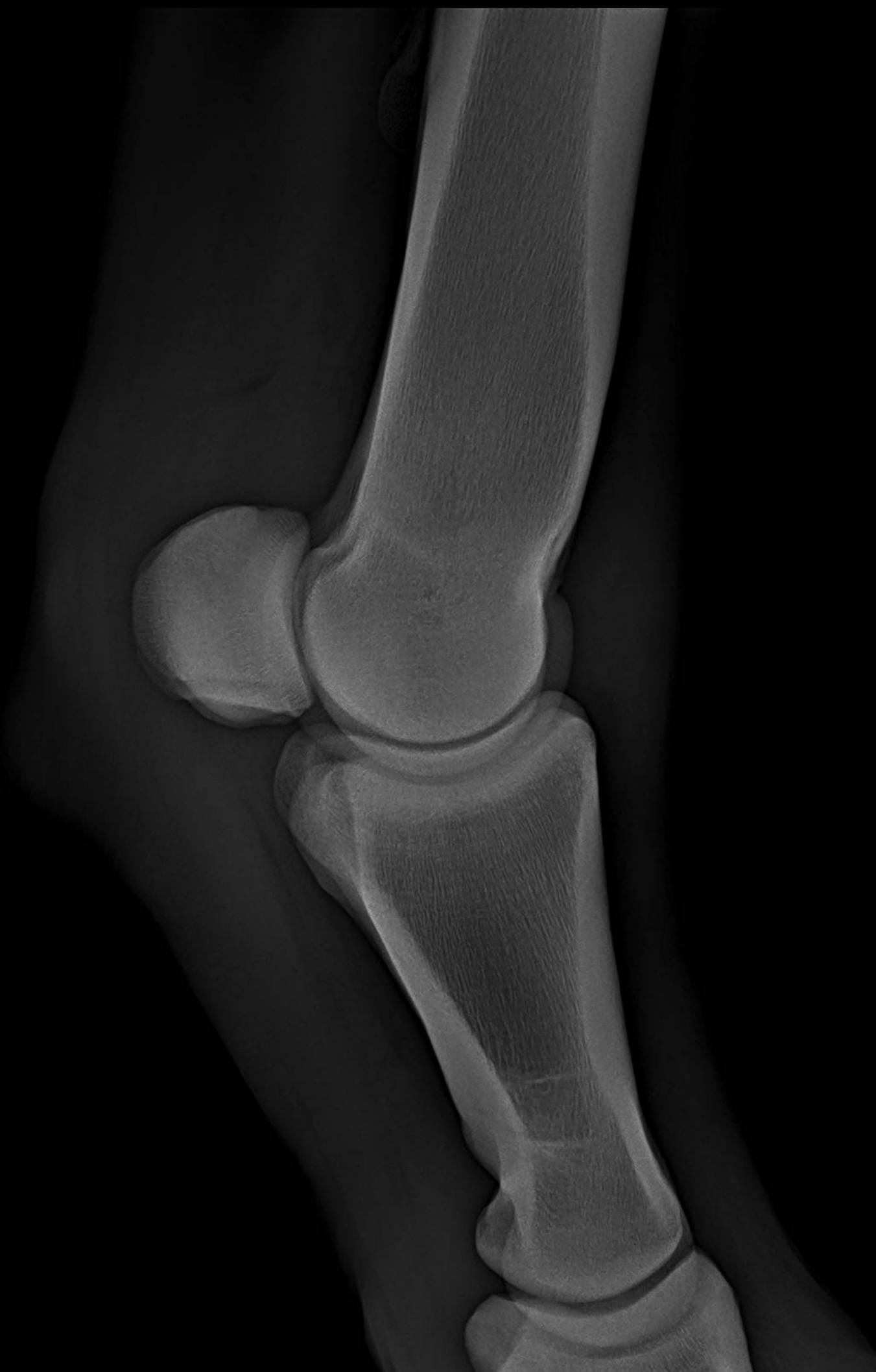50 mm



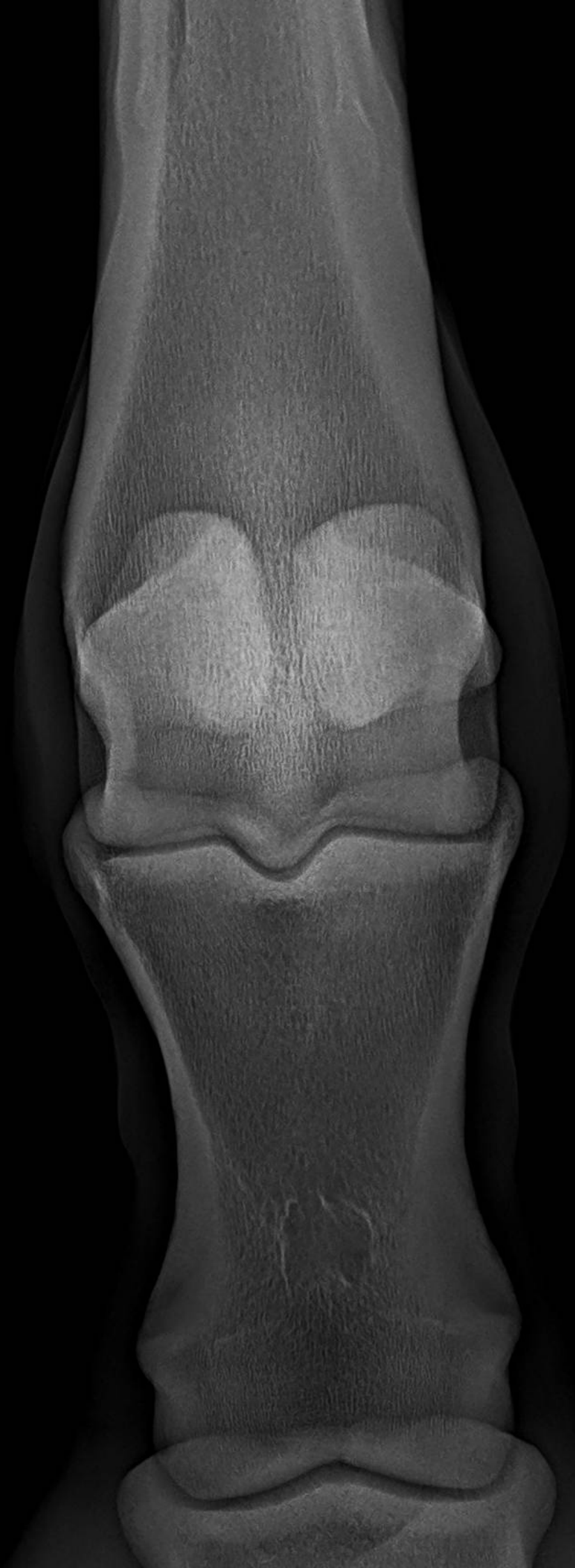

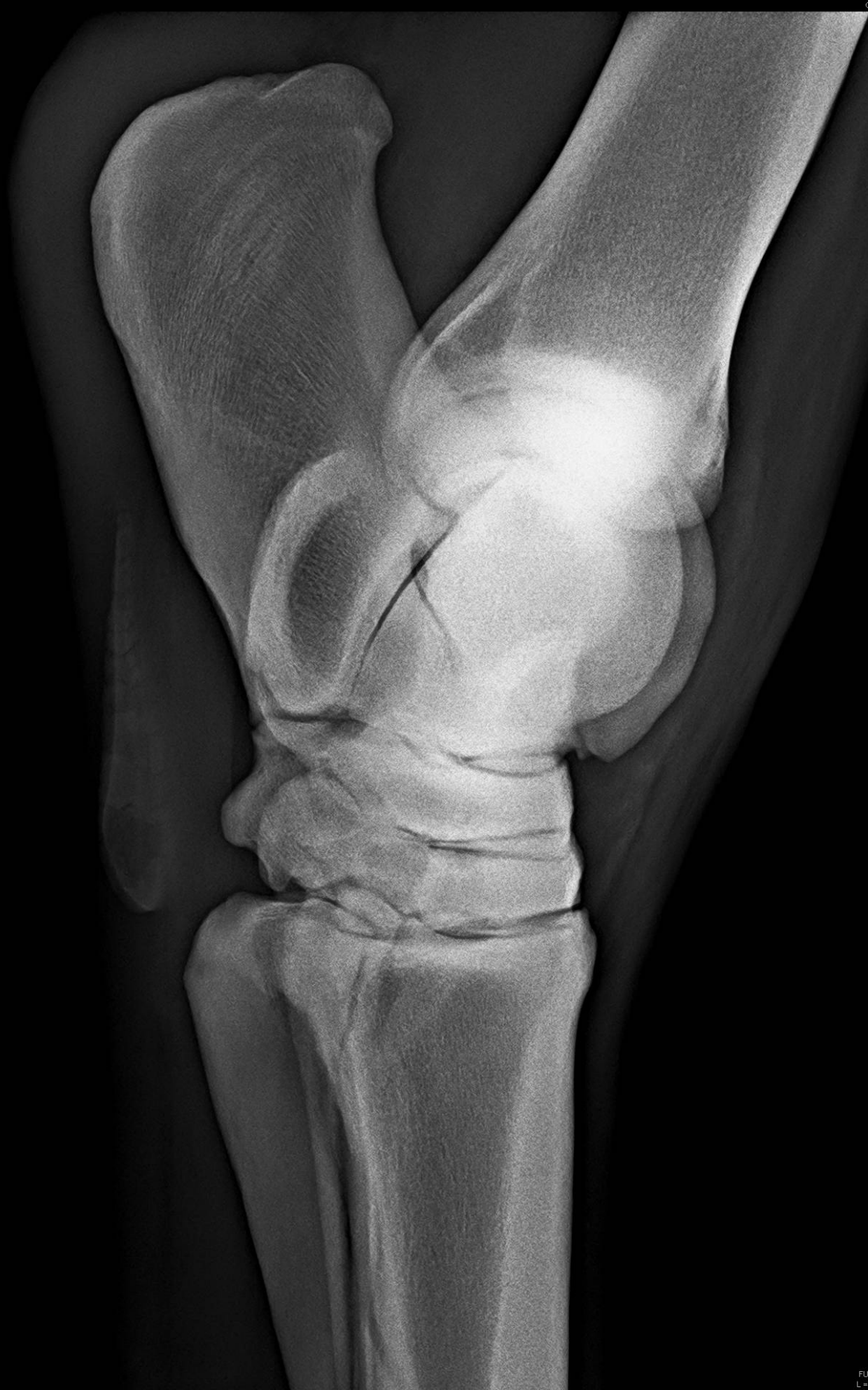50 mm

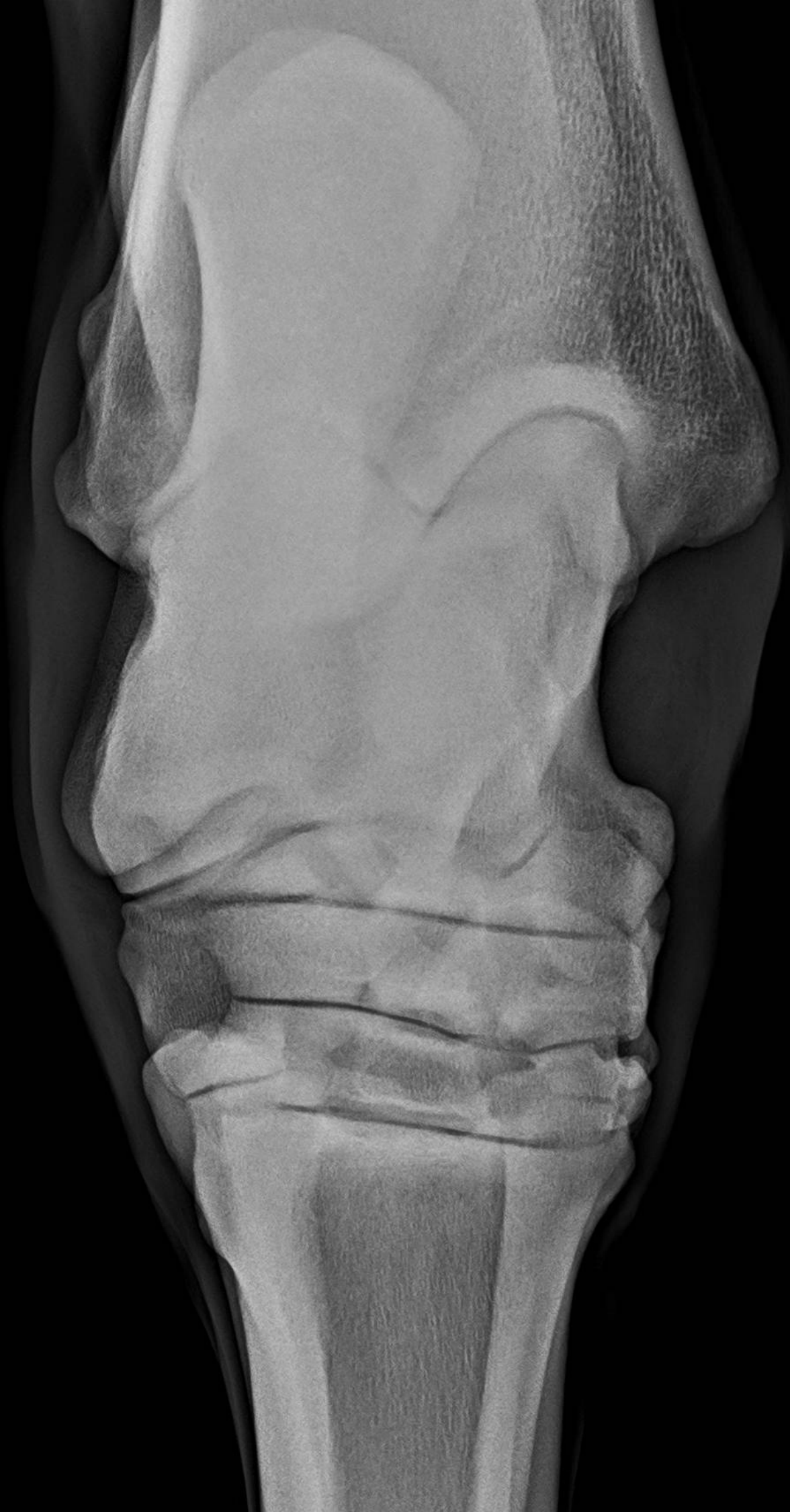


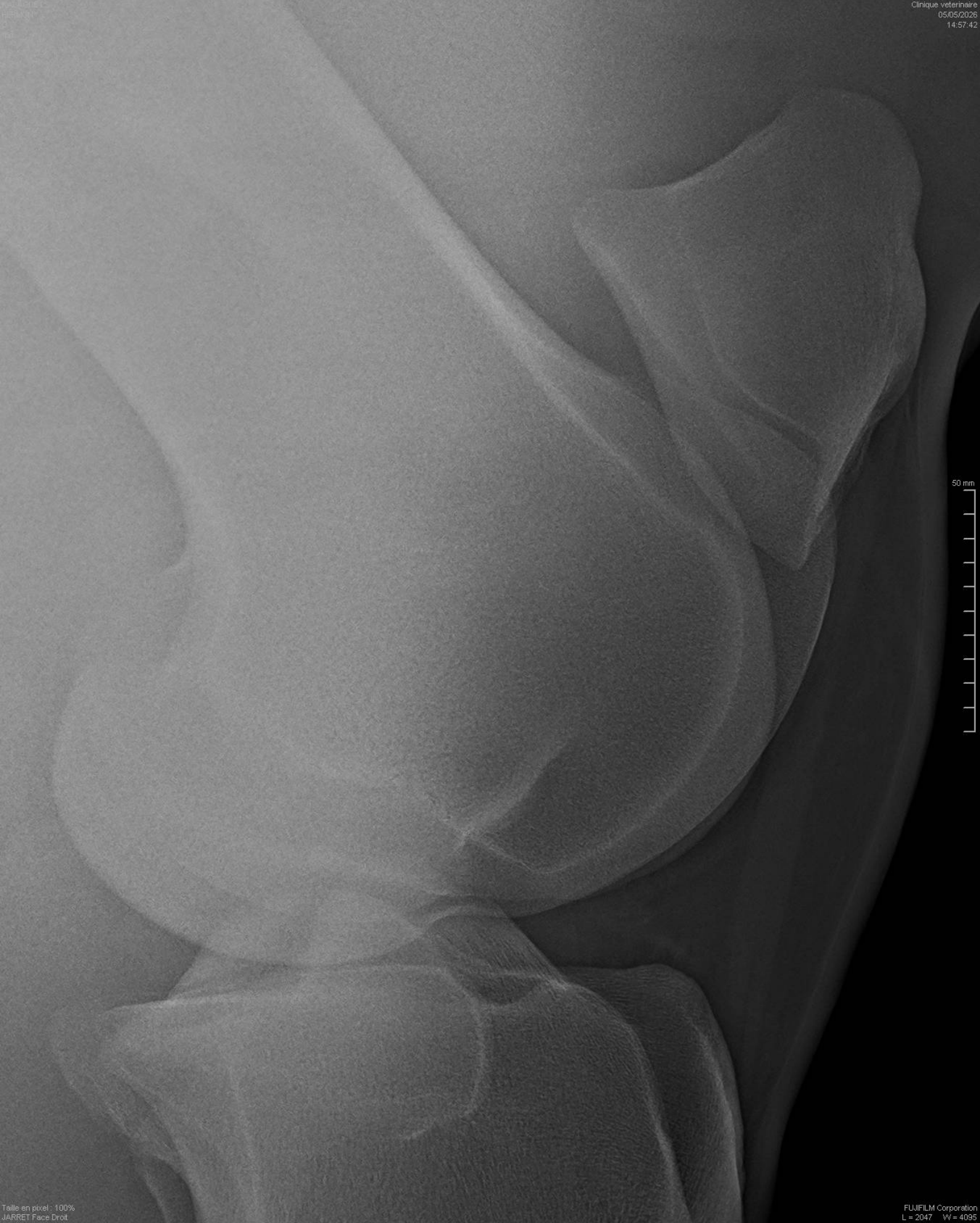
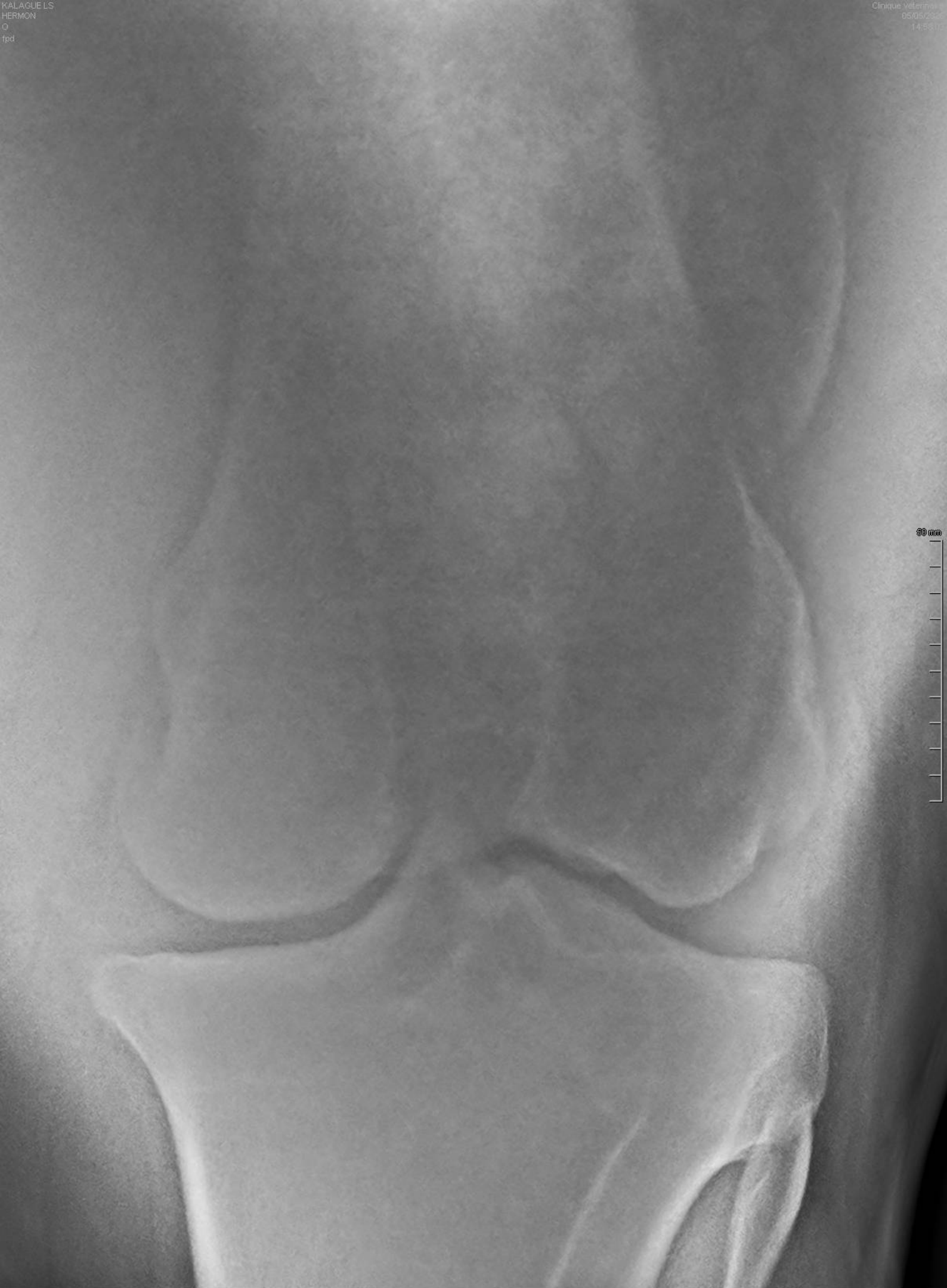50 mm



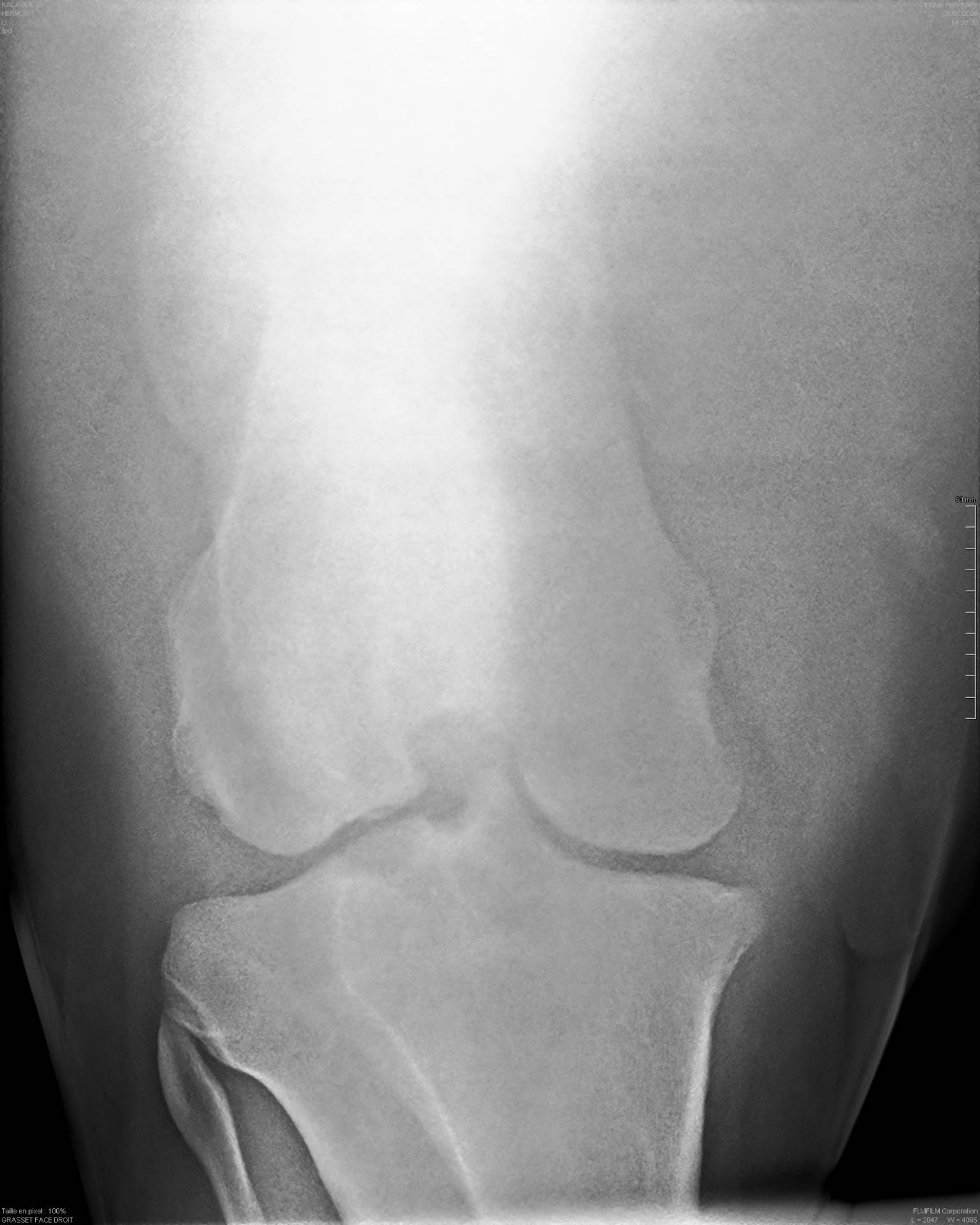


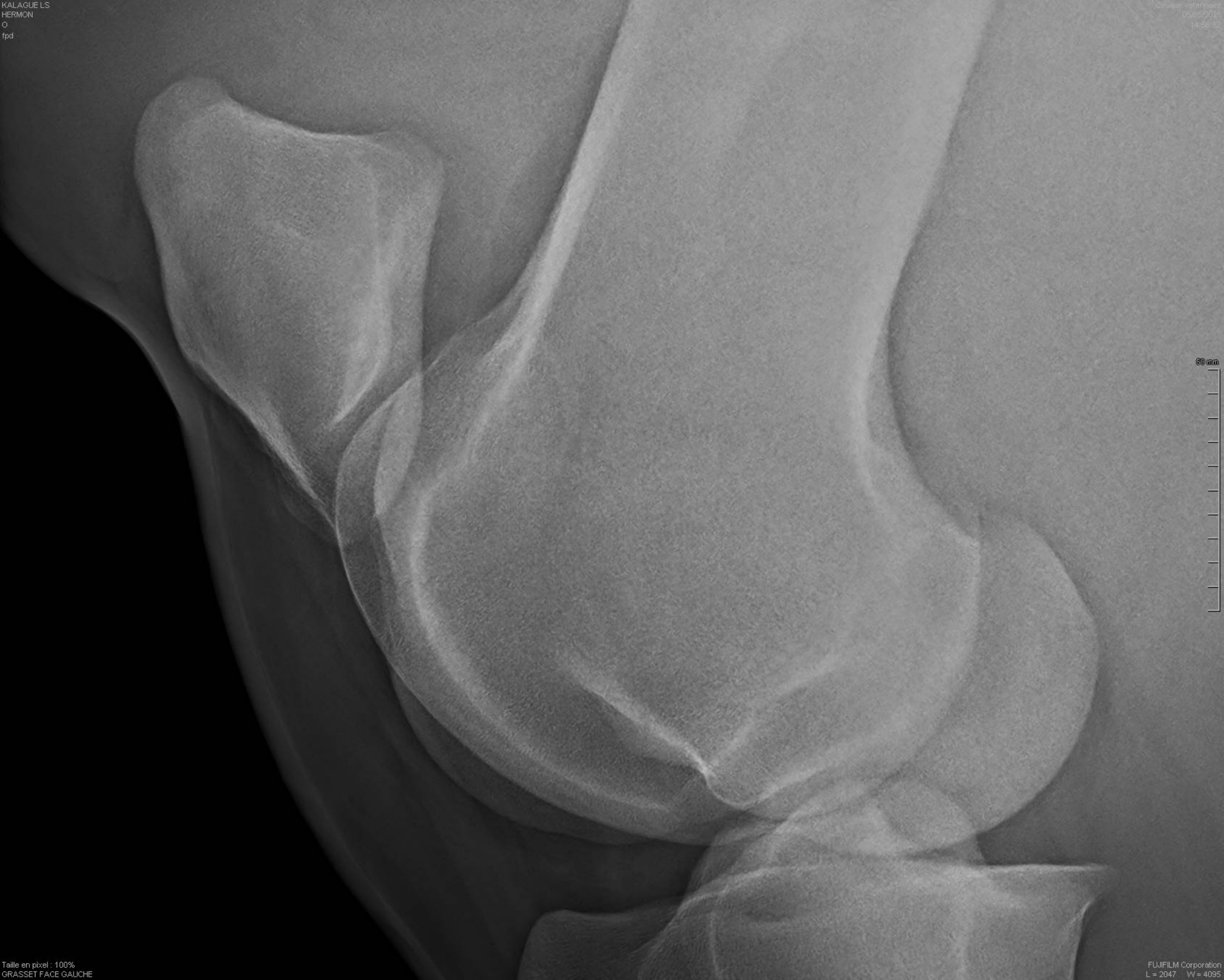


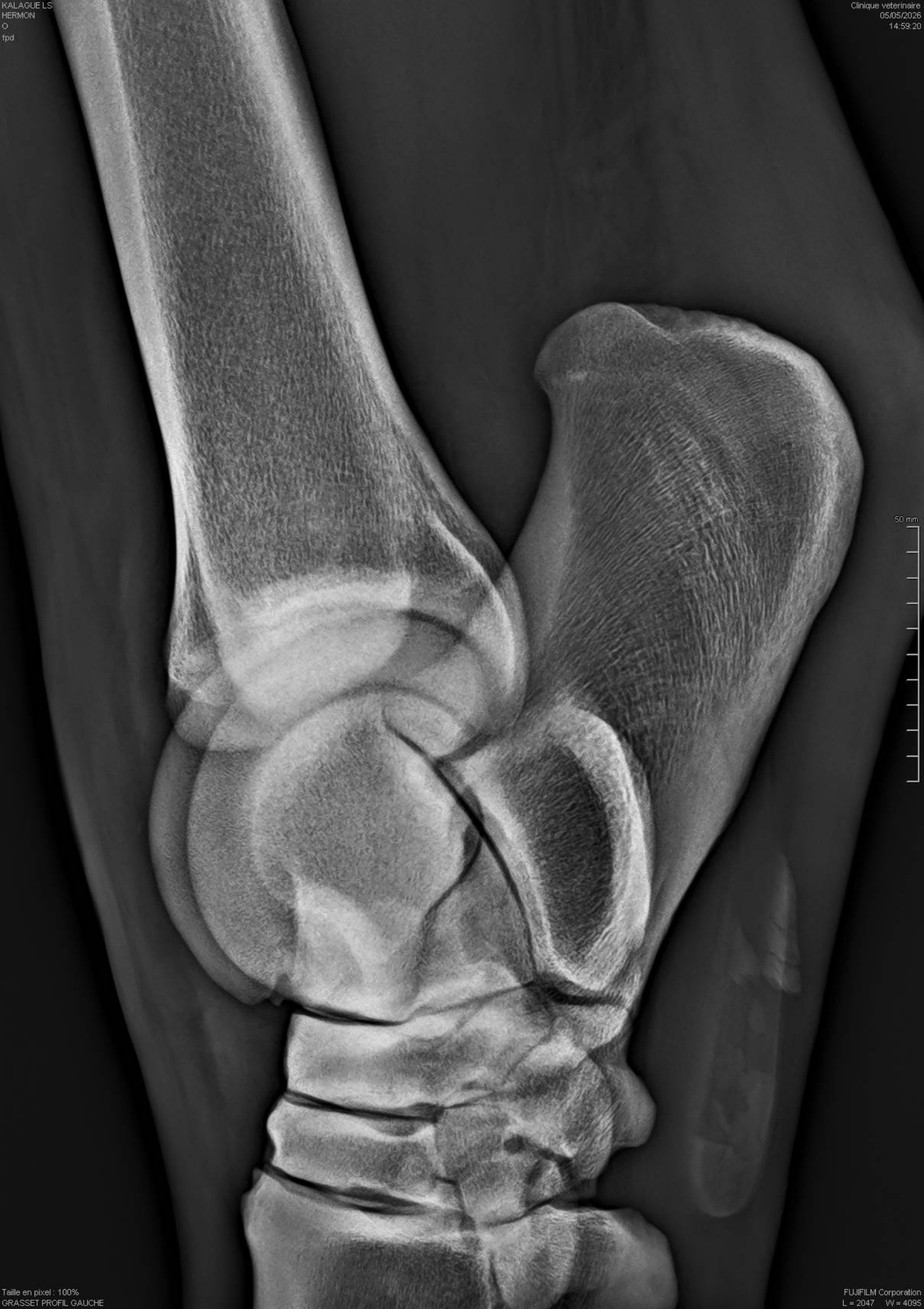

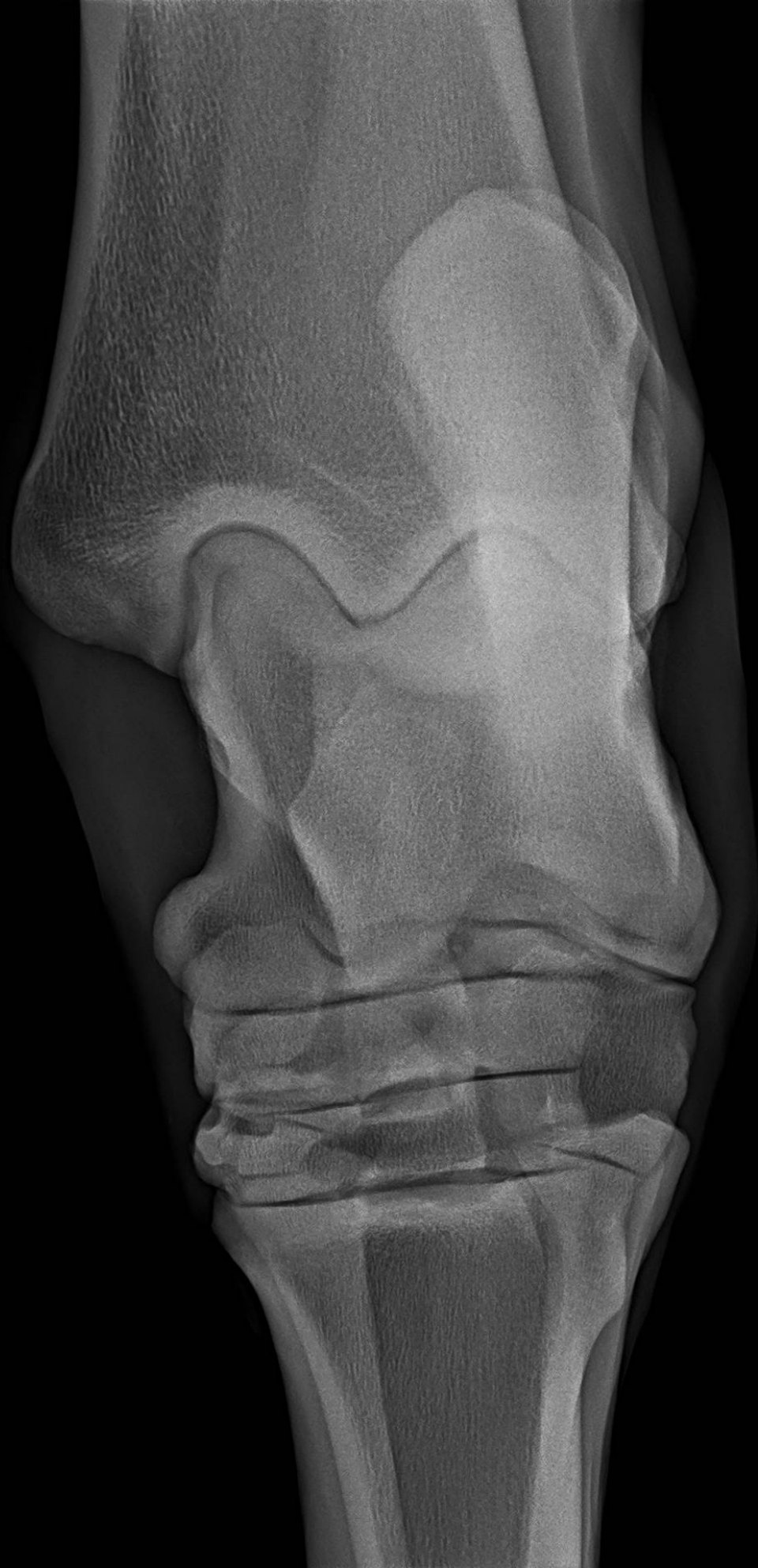90 mm

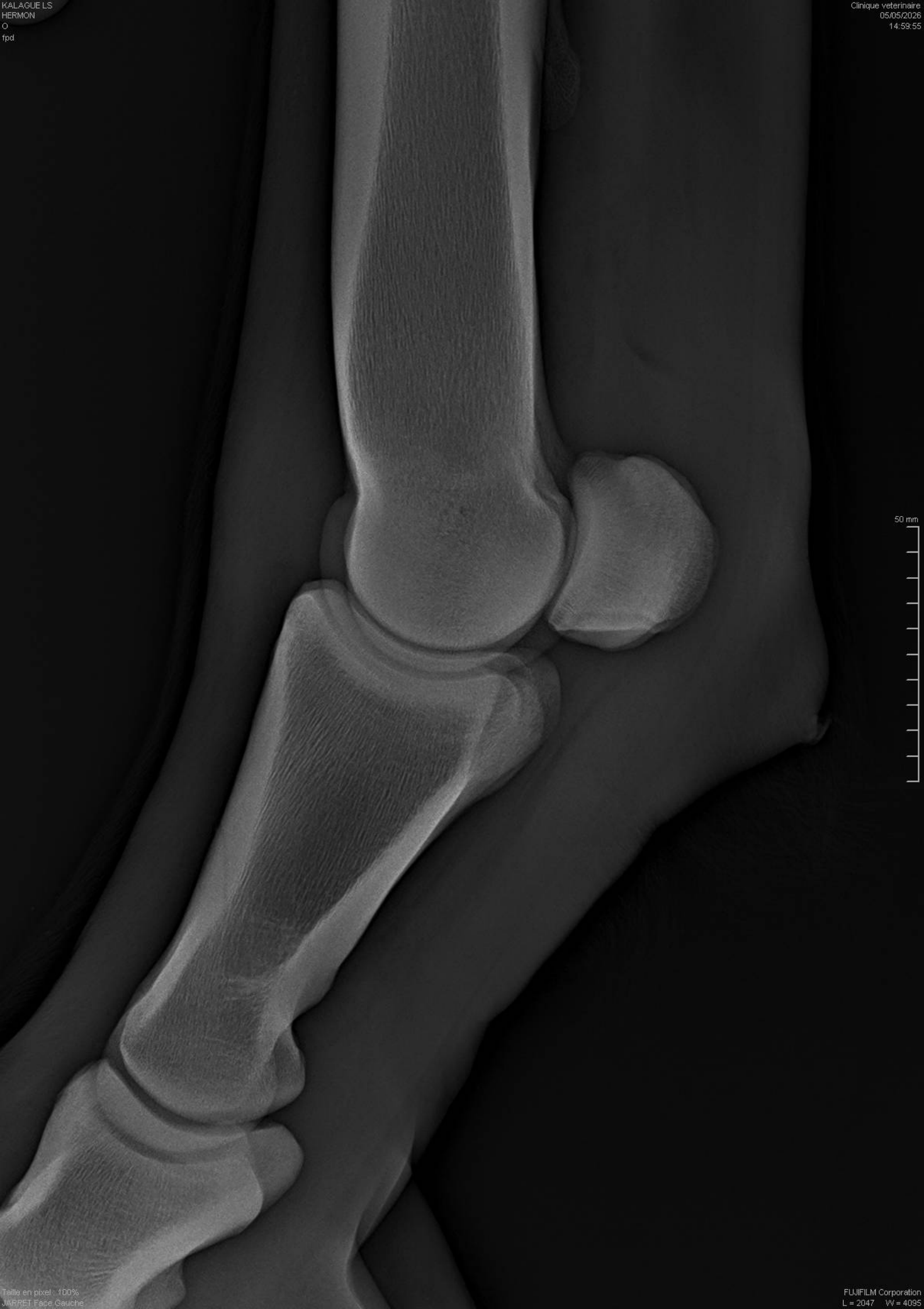




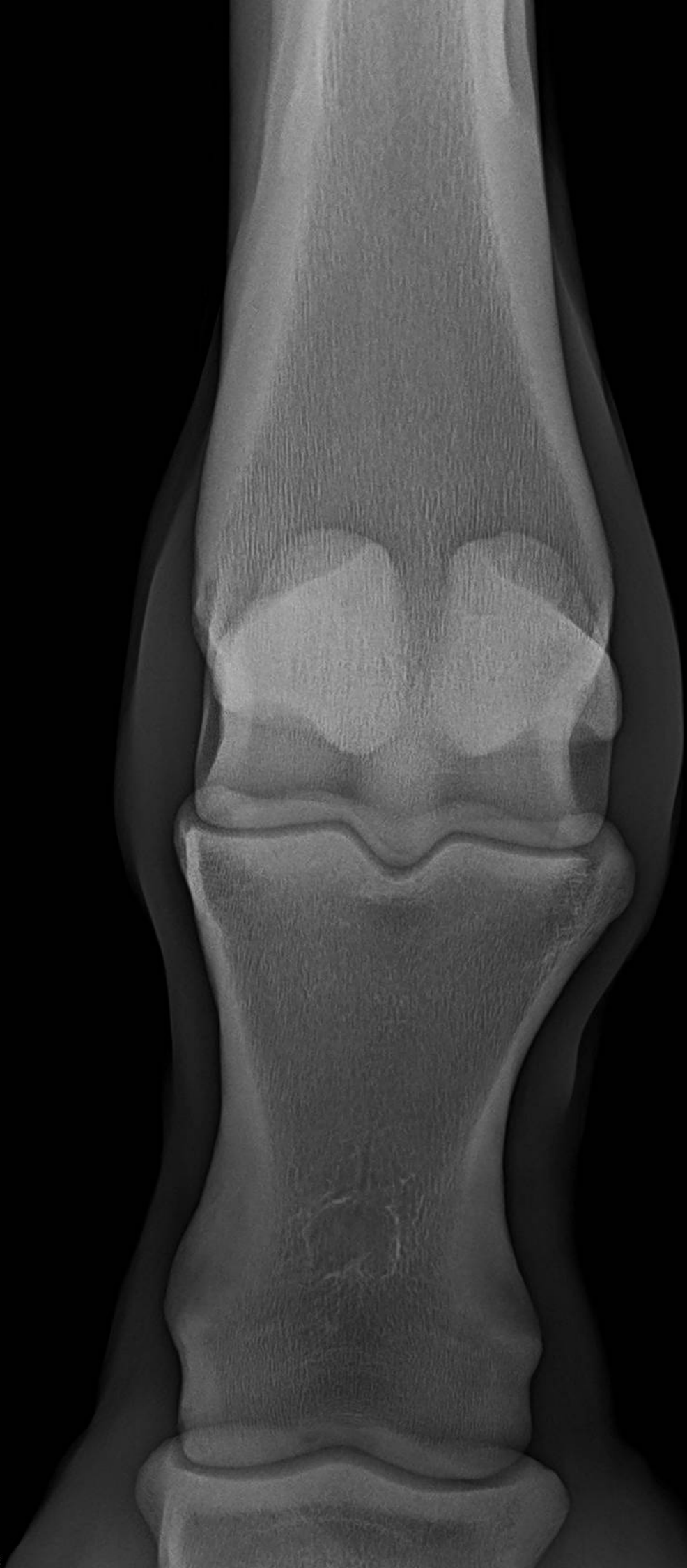
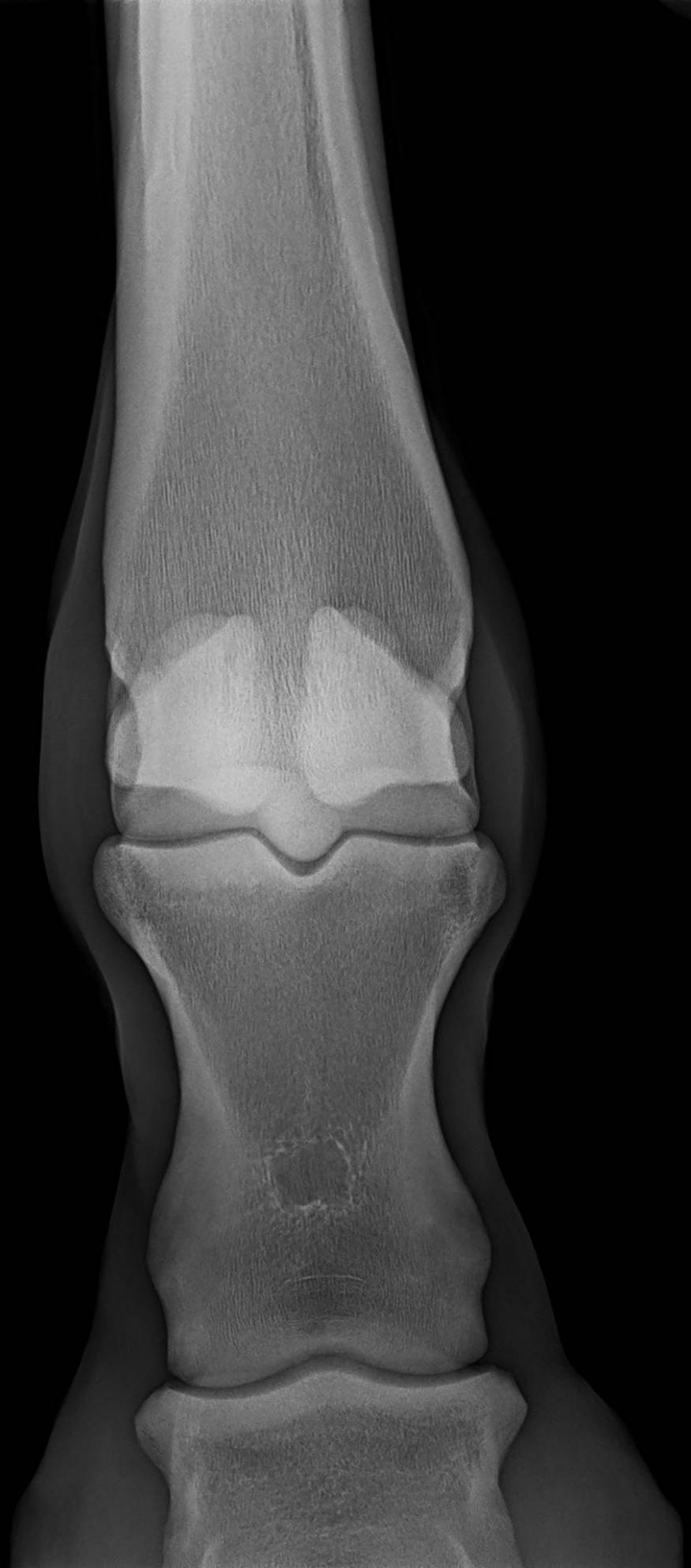50 mm

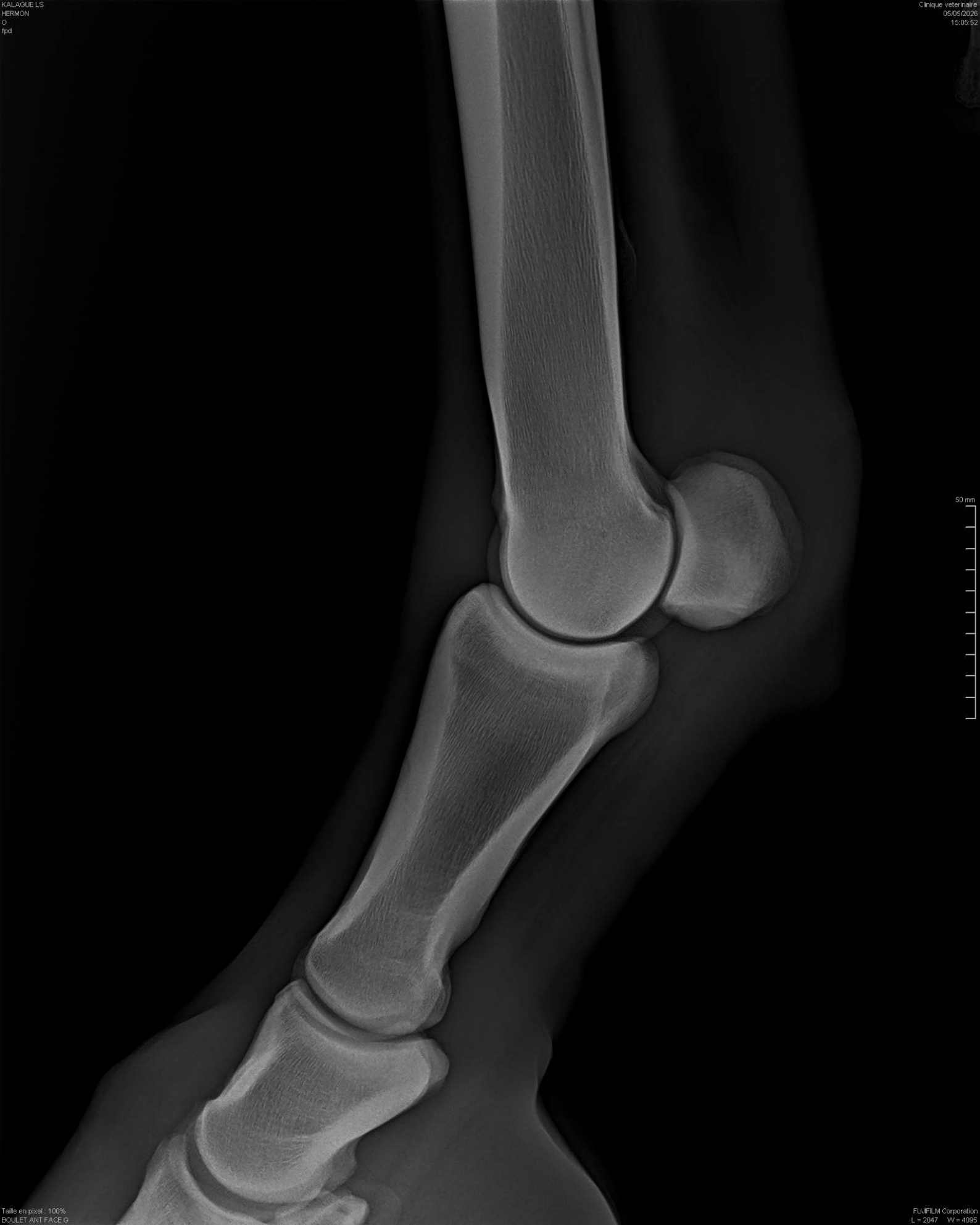


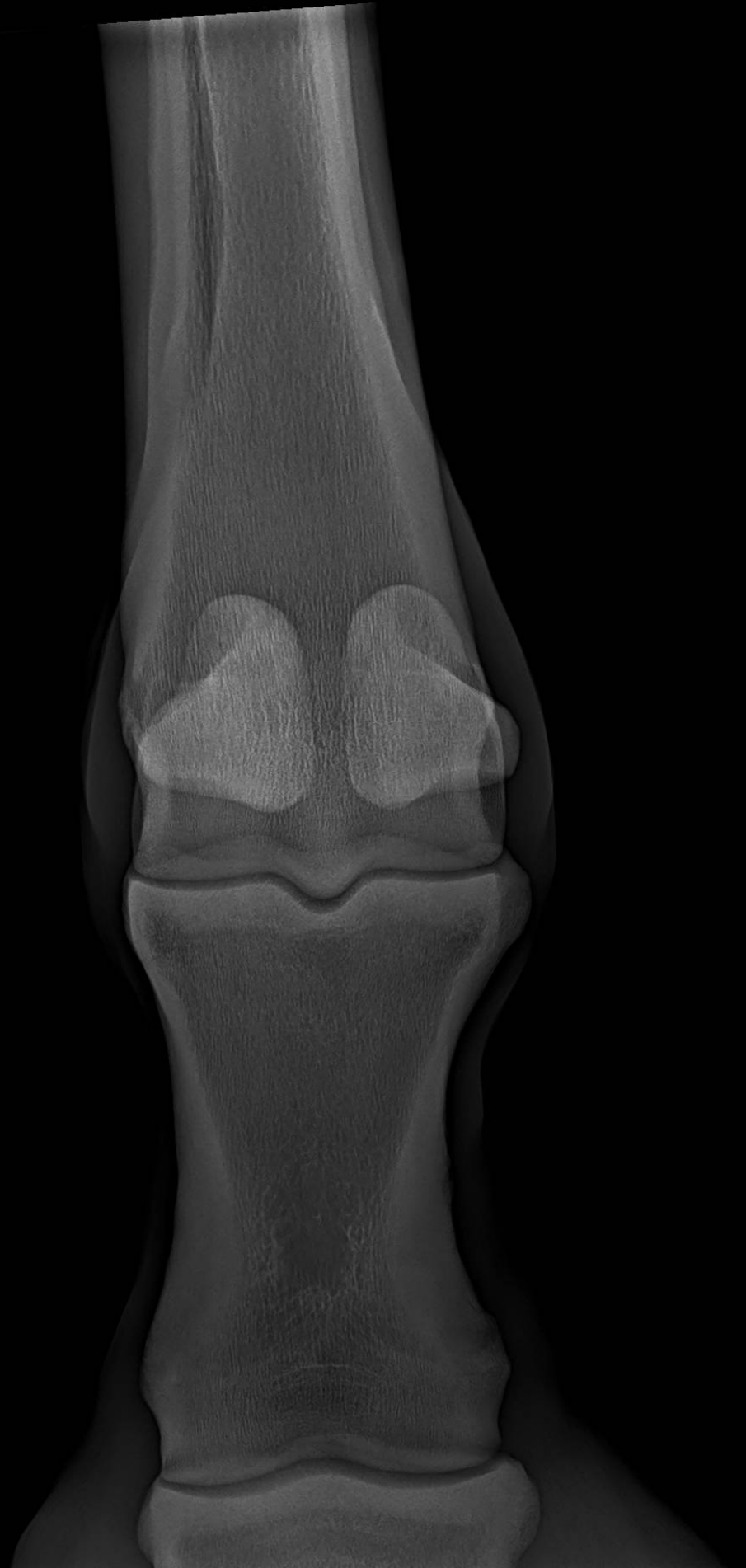
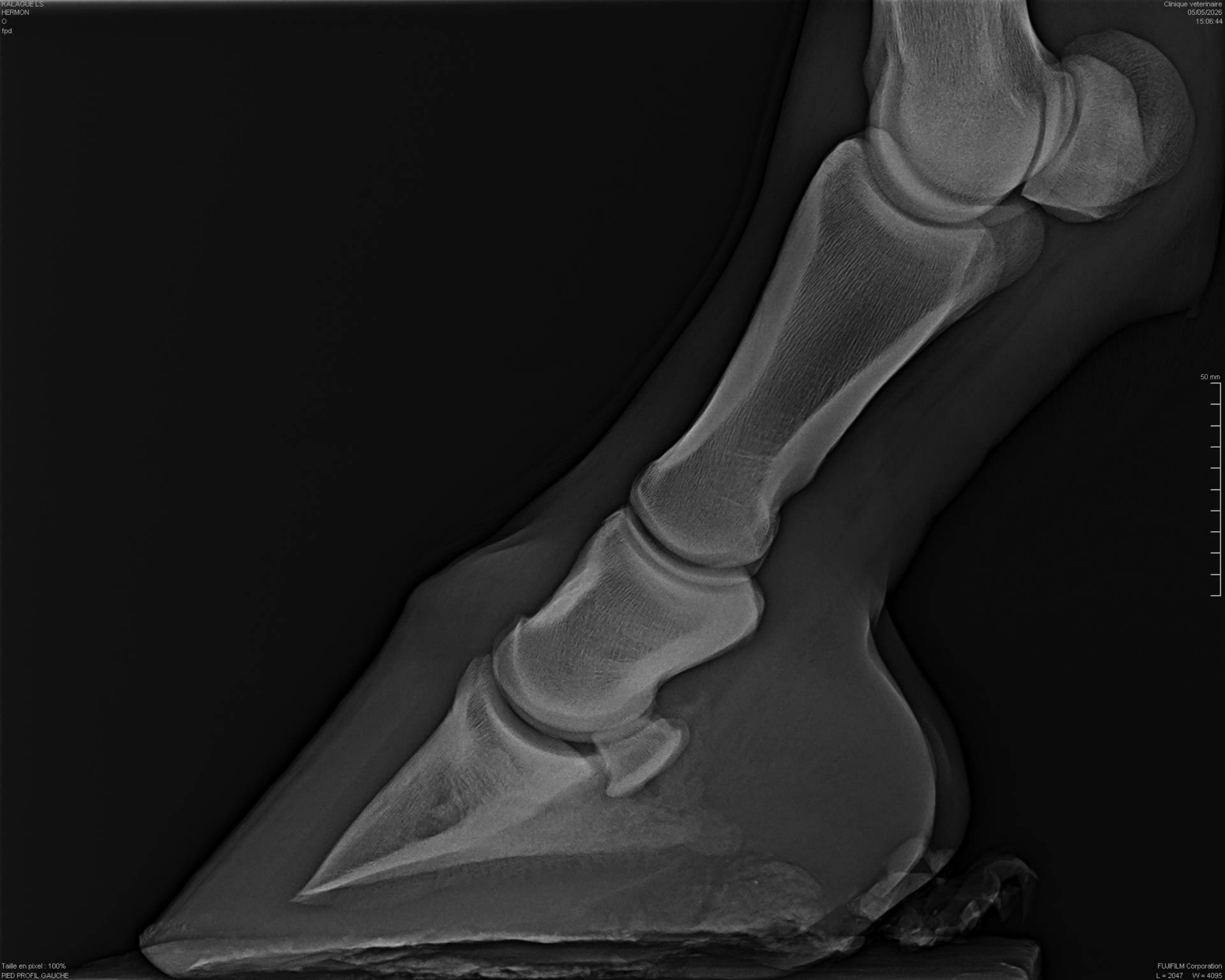50 mm

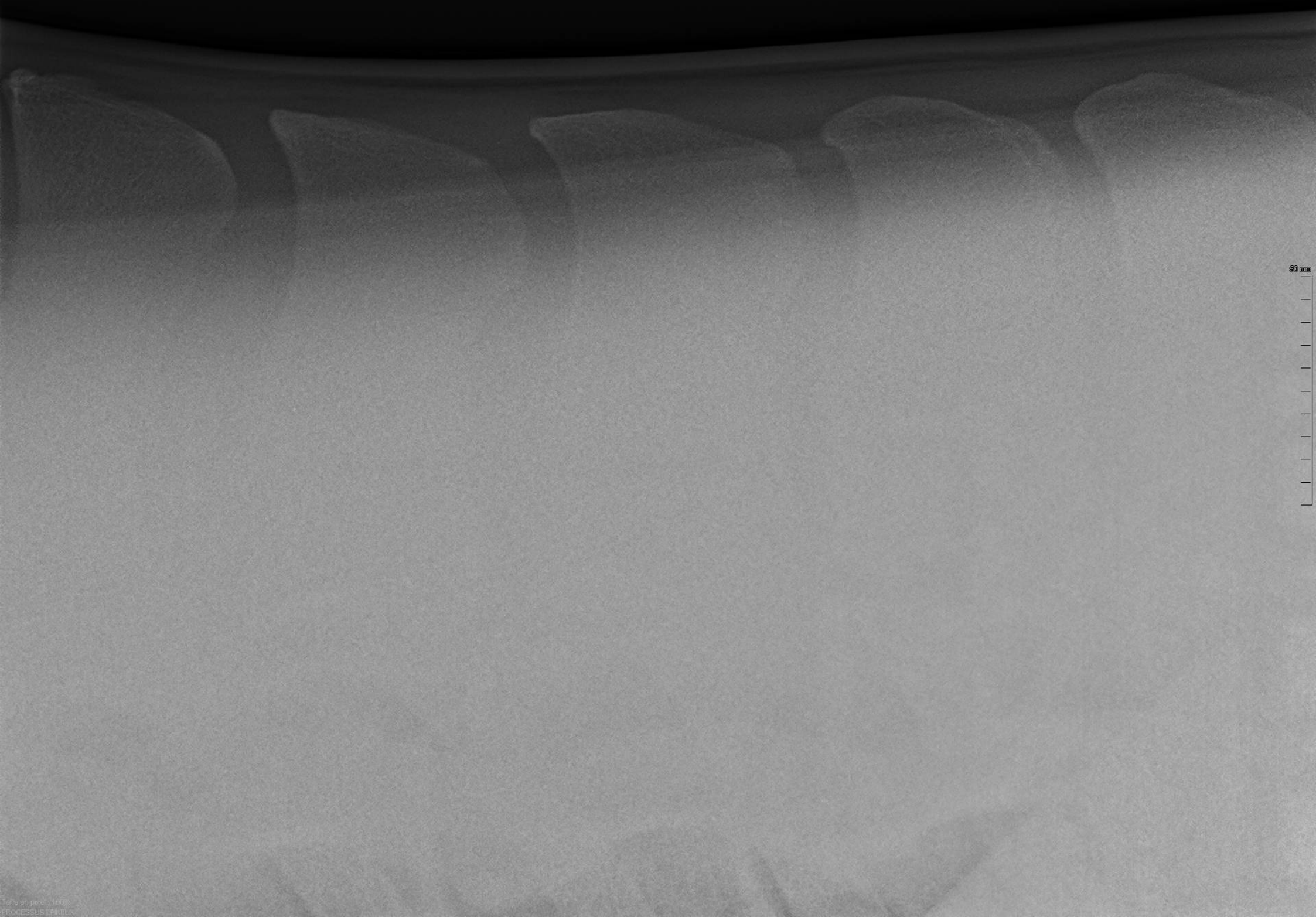


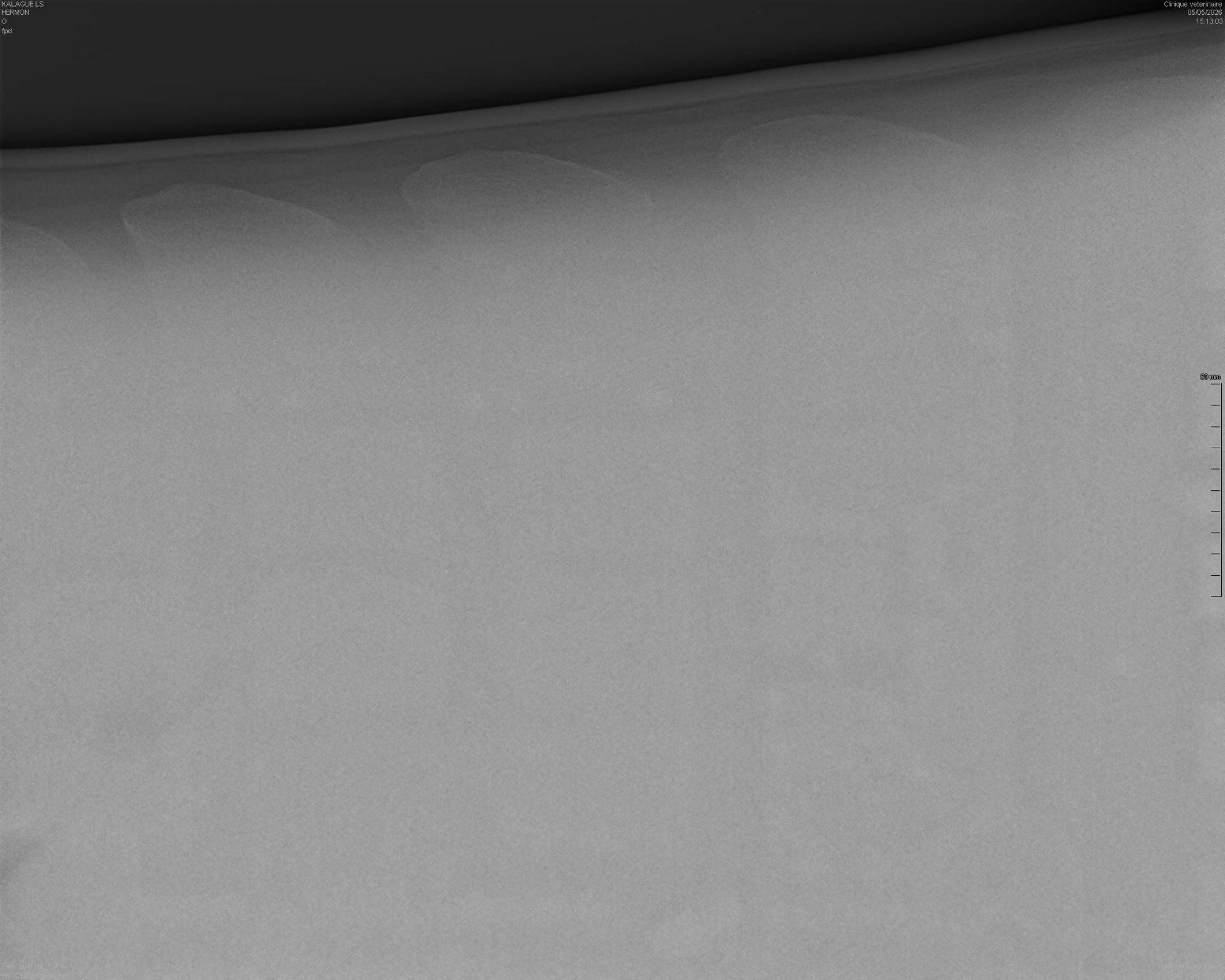


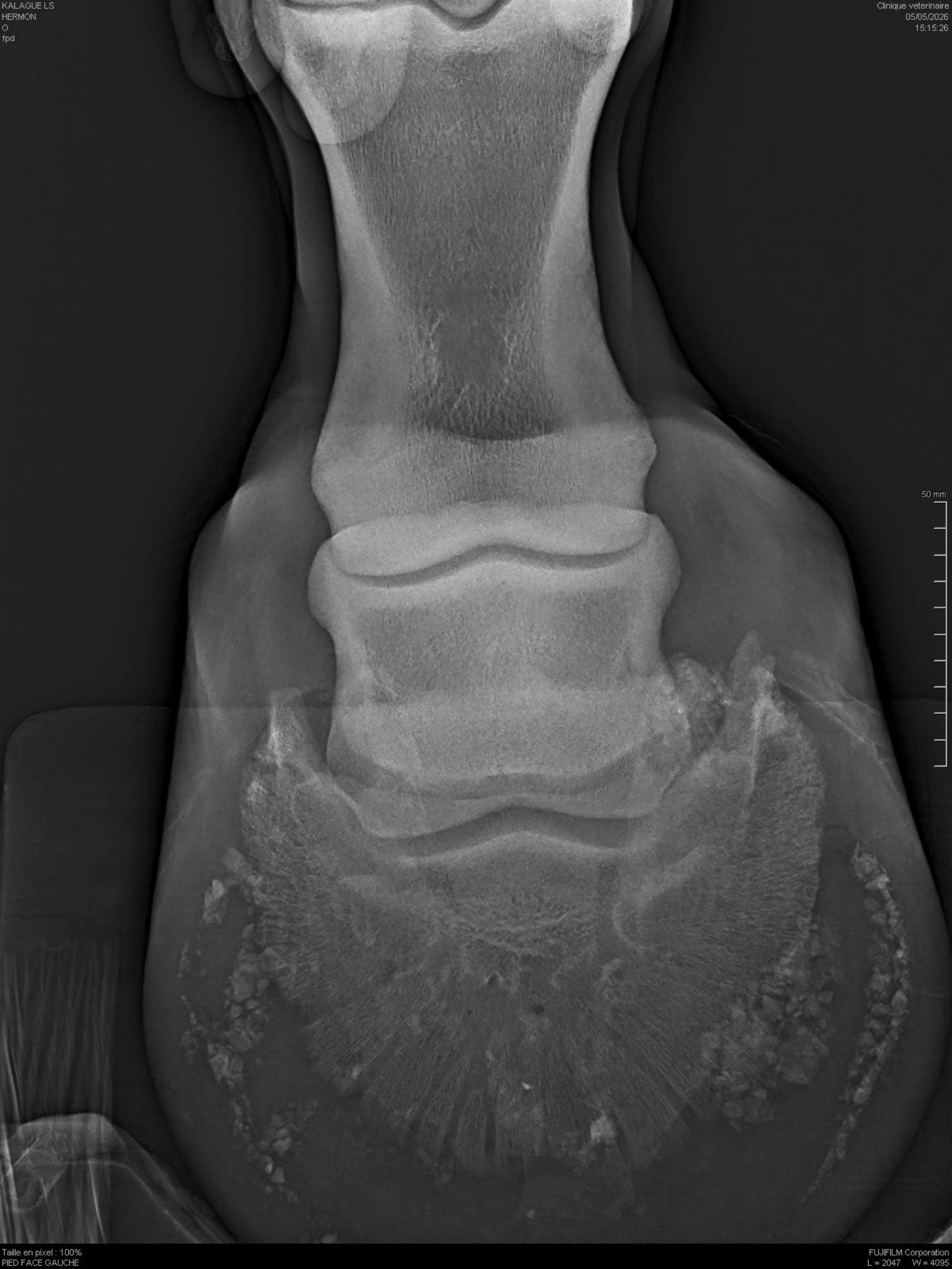




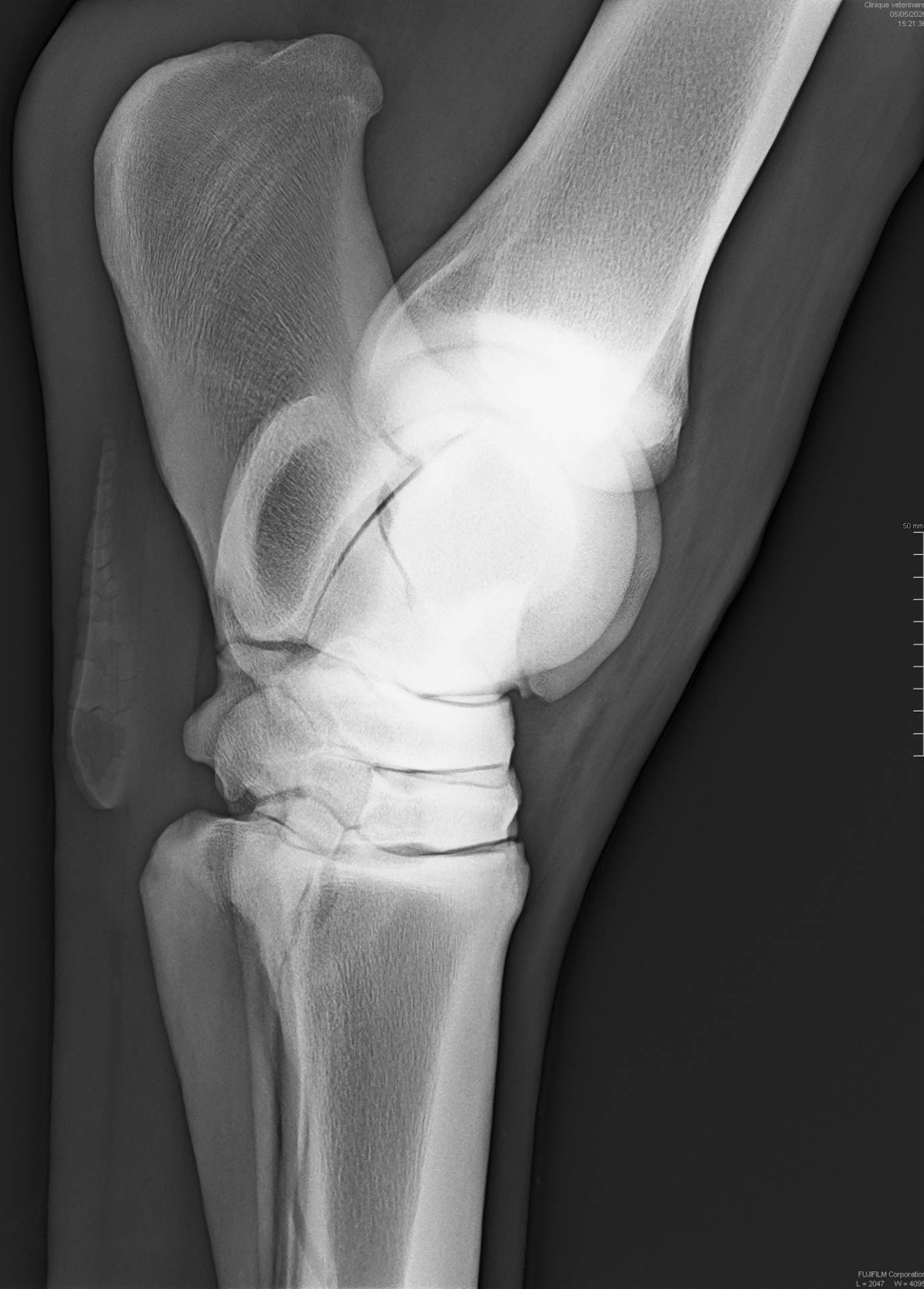






50 mm



50 mm

Olivier Geffroy
Docteur Vétérinaire, diplômé ECVS, ACVSMR
35 rue de Lattre de Tassigny
F- 85310 NESMY
+33 (0)661 53 88 02

Lecture d'un dossier radiographique en prévision d'une vente le 12 juin 2026 :

KALAGUE LS

Lecture des radios du 05/05/2026

Pied antérieur droit – Face et Profil : Absence d'Anomalie Significative, léger remodelage du processus extensorius

Pied antérieur gauche – Face et Profil : Absence d'Anomalie Significative

Boulet antérieur gauche - Face et Profil : Absence d'Anomalie Significative

Boulet antérieur droit - Face et Profil : Absence d'Anomalie Significative, légère arthropathie

Boulet postérieur gauche - Face et Profil : Absence d'Anomalie Significative

Boulet postérieur droit - Face et Profil : Absence d'Anomalie Significative

Jarret gauche : Face et profil : Absence d'Anomalie Significative

Jarret droit - Face et Profil : Absence d'Anomalie Significative, petit méplat de la lèvre médiale du talus

Grasset gauche - Face et Profil : Présence d'un defect sur la lèvre latérale de la trochlée fémorale – cicatrice d'une ancienne OCD

Grasset droit - Face et Profil : Absence d'Anomalie Significative

Processus épineux : Absence d'Anomalie Significative

Conclusion :

KALAGUE LS

L'avis général sur les examens radiographiques est : satisfaisant

Anomalies faiblement susceptible de perturber l'utilisation sportive.

Olivier Geffroy

Docteur Vétérinaire, diplômé ECVS, ACVSMR