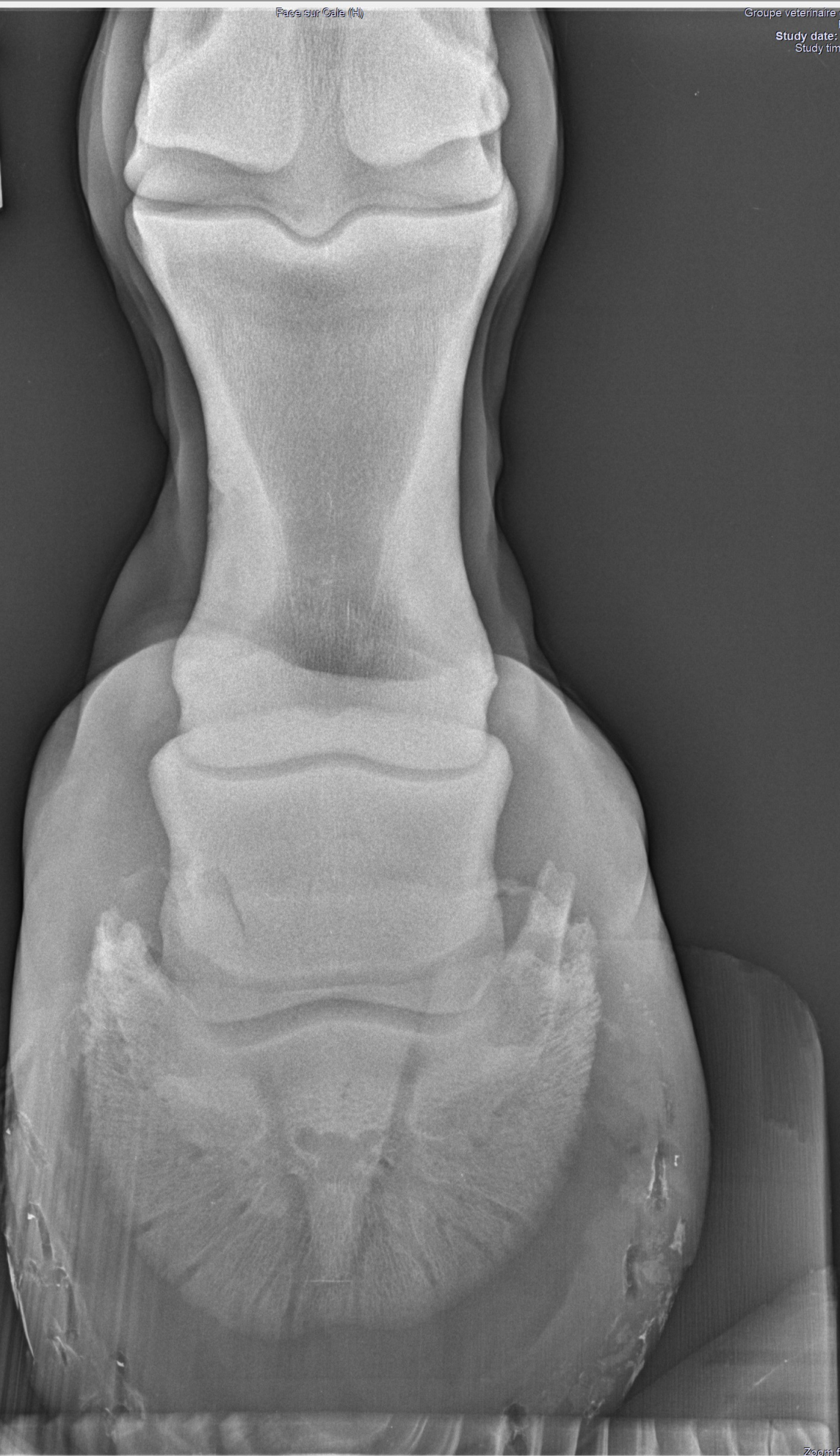
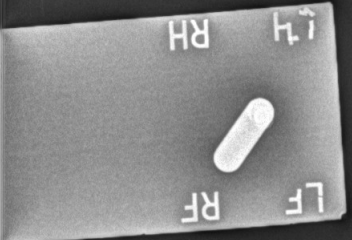

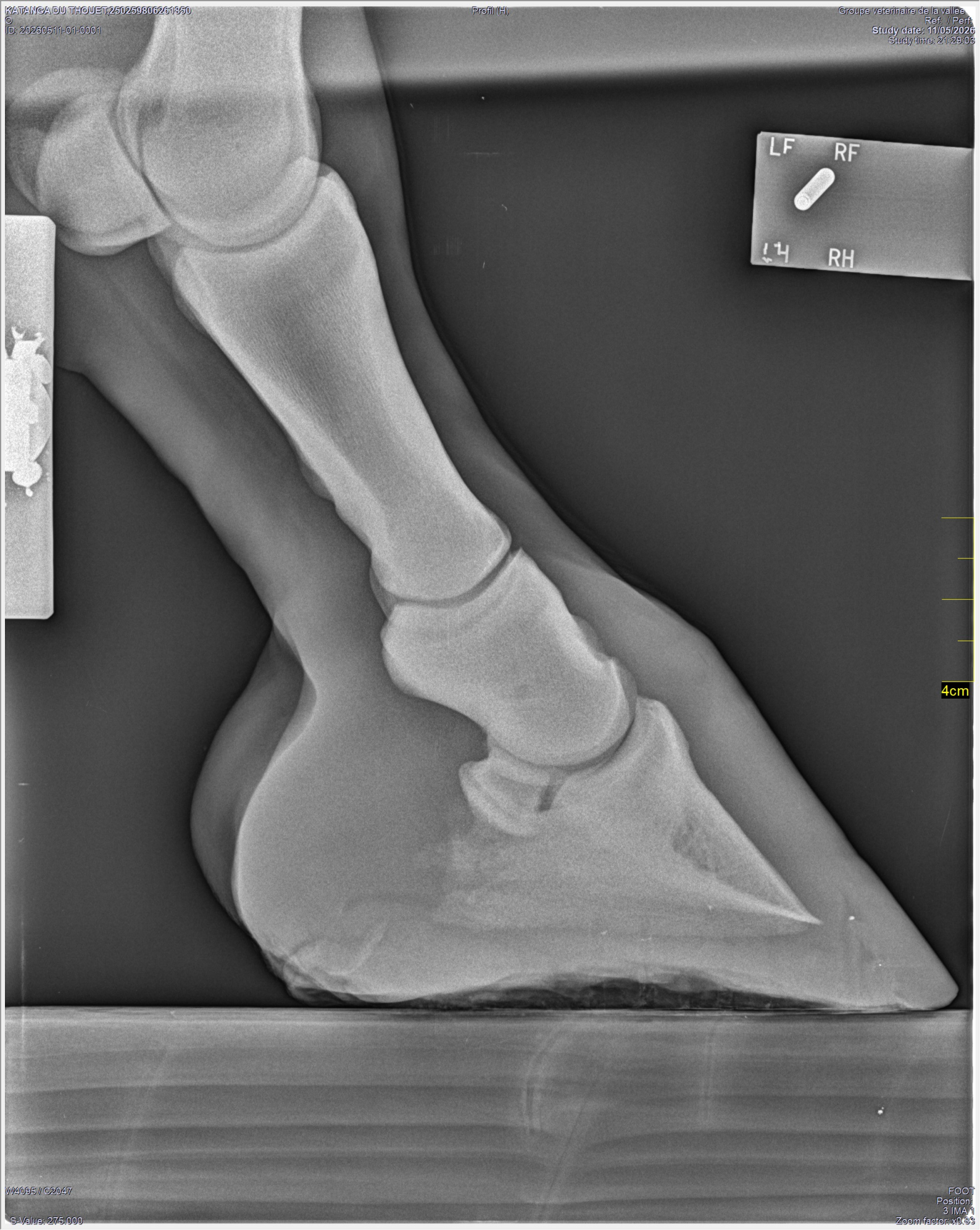4cm



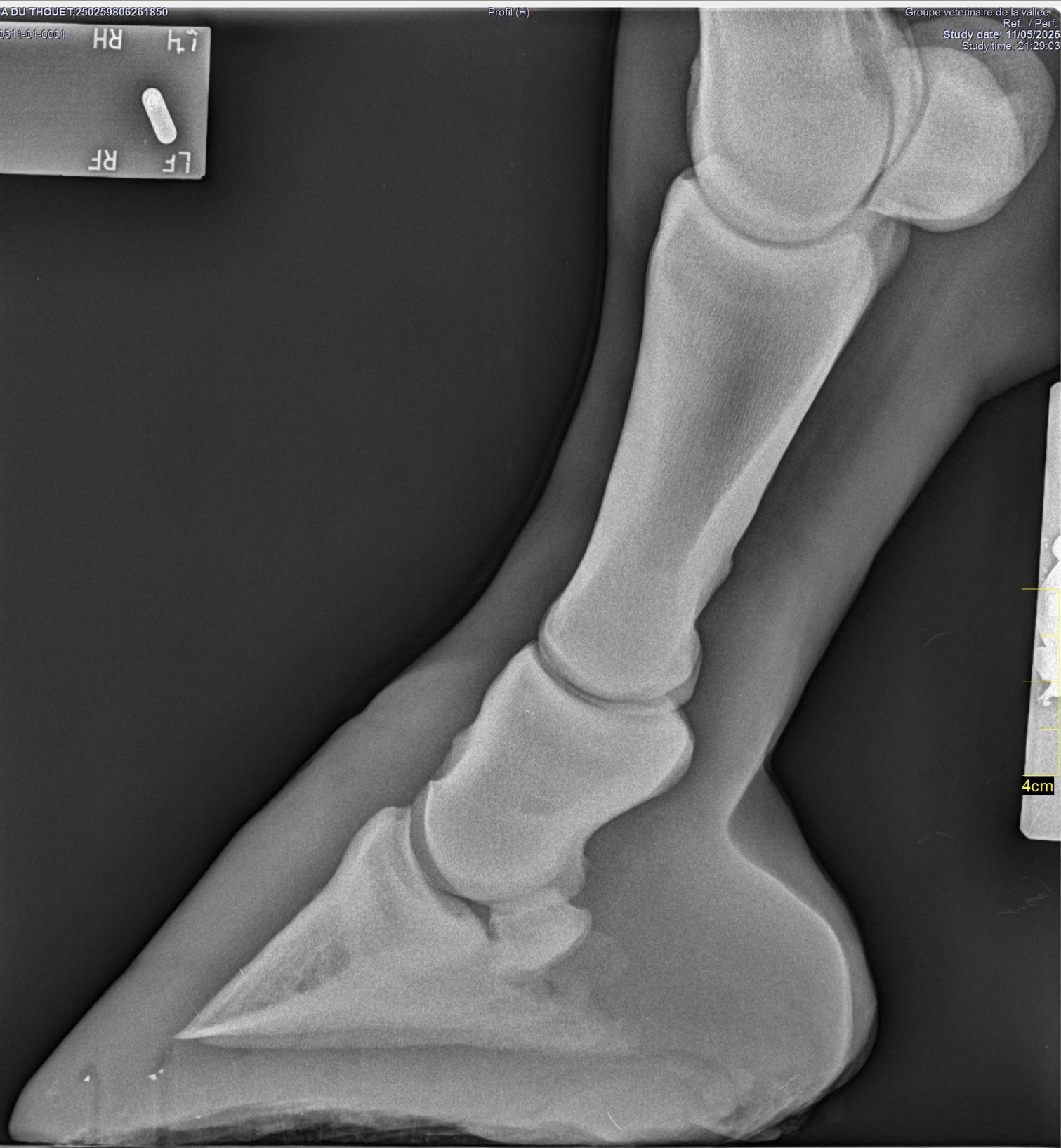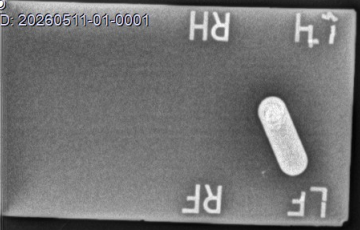
LF RF
RH

4cm

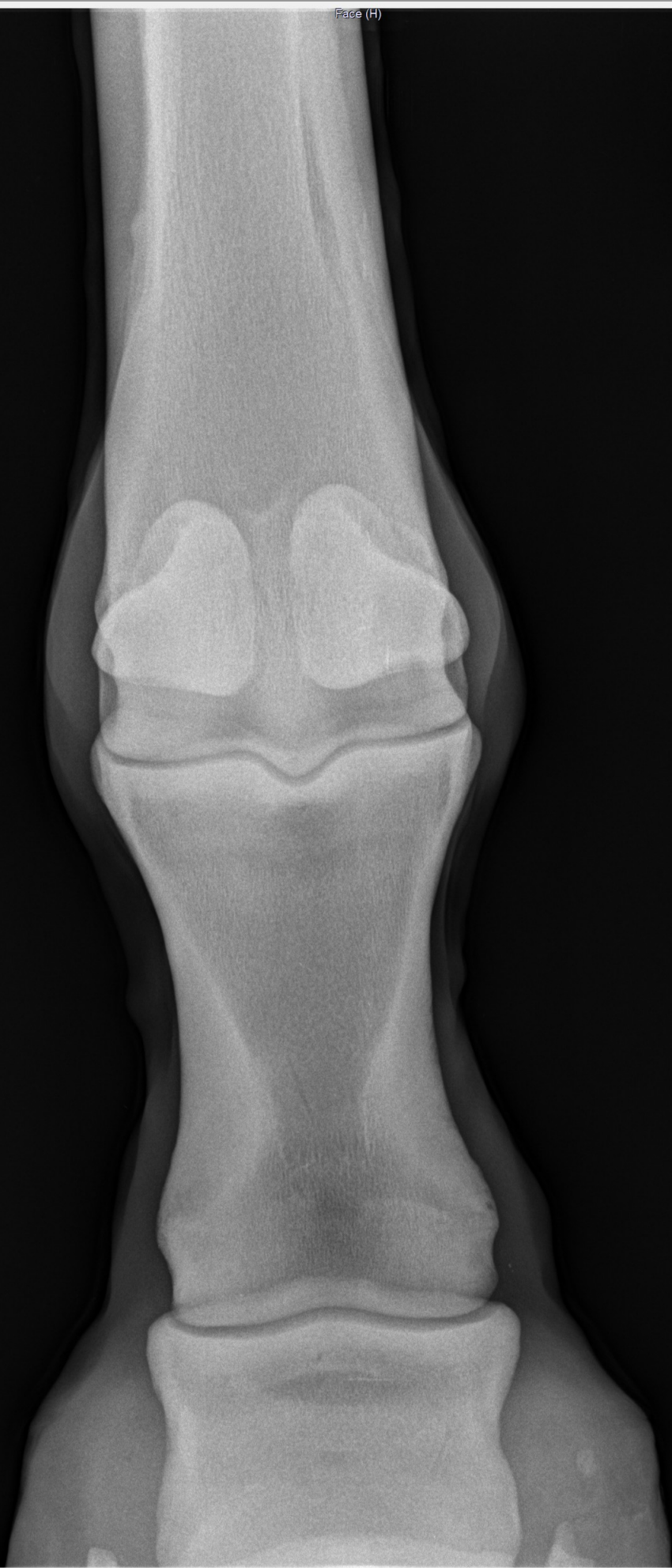

LF RF
RH LH

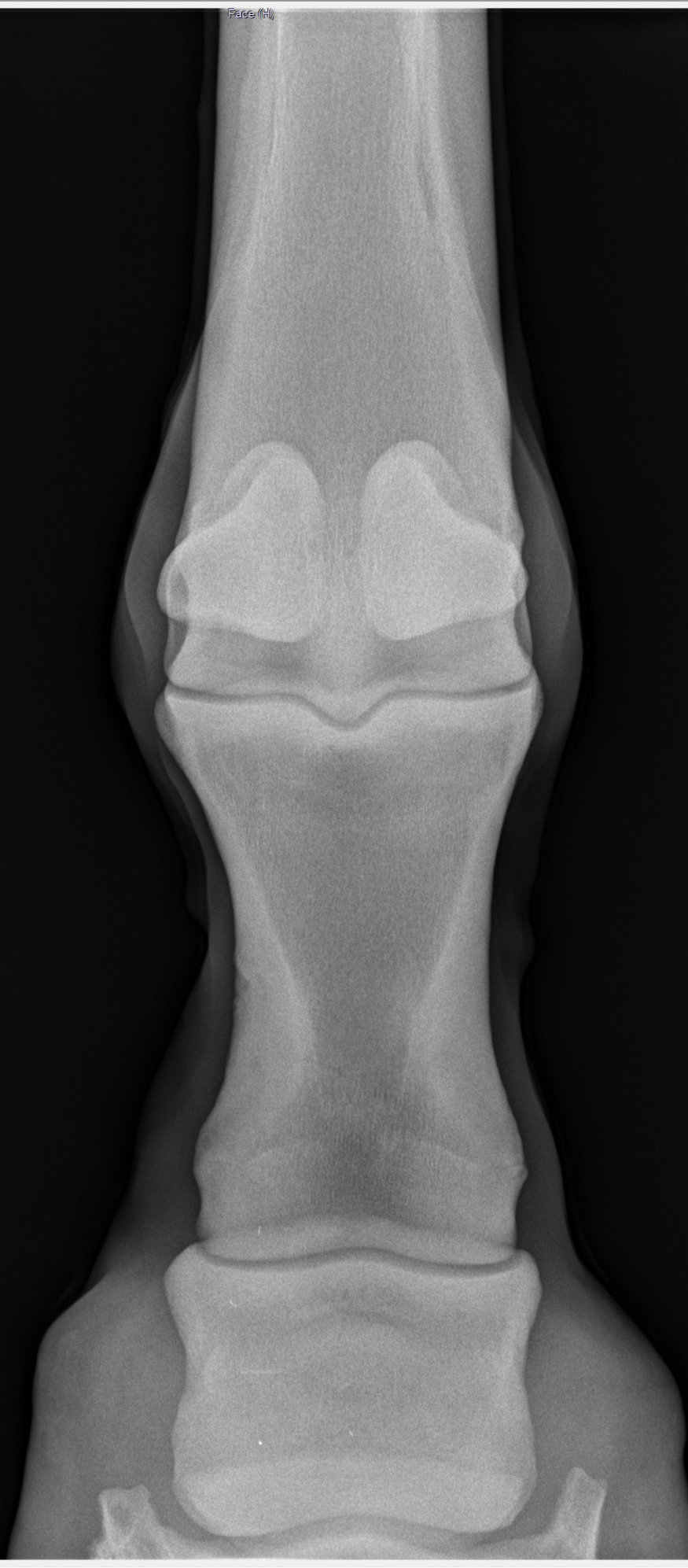
4cm

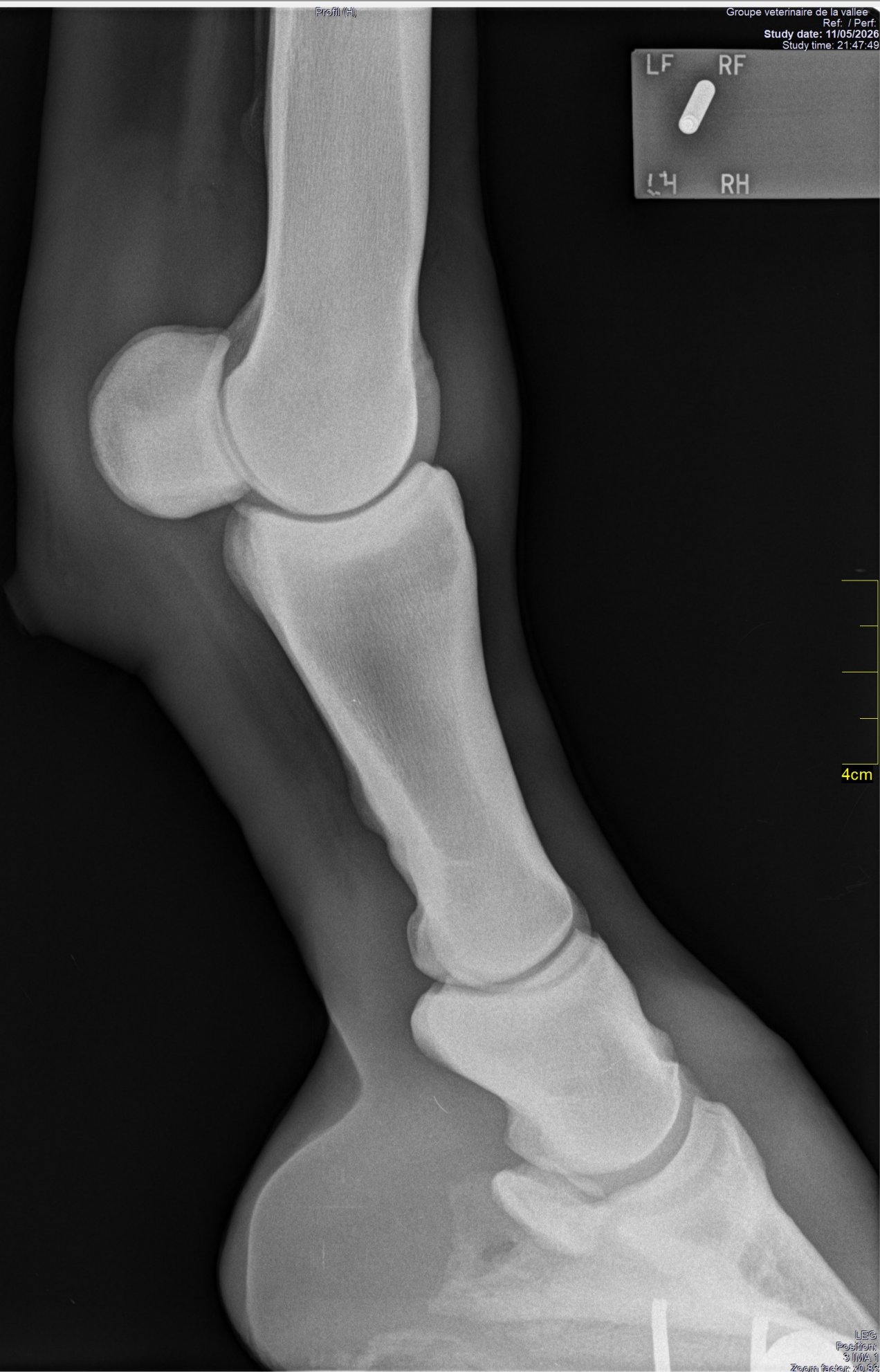


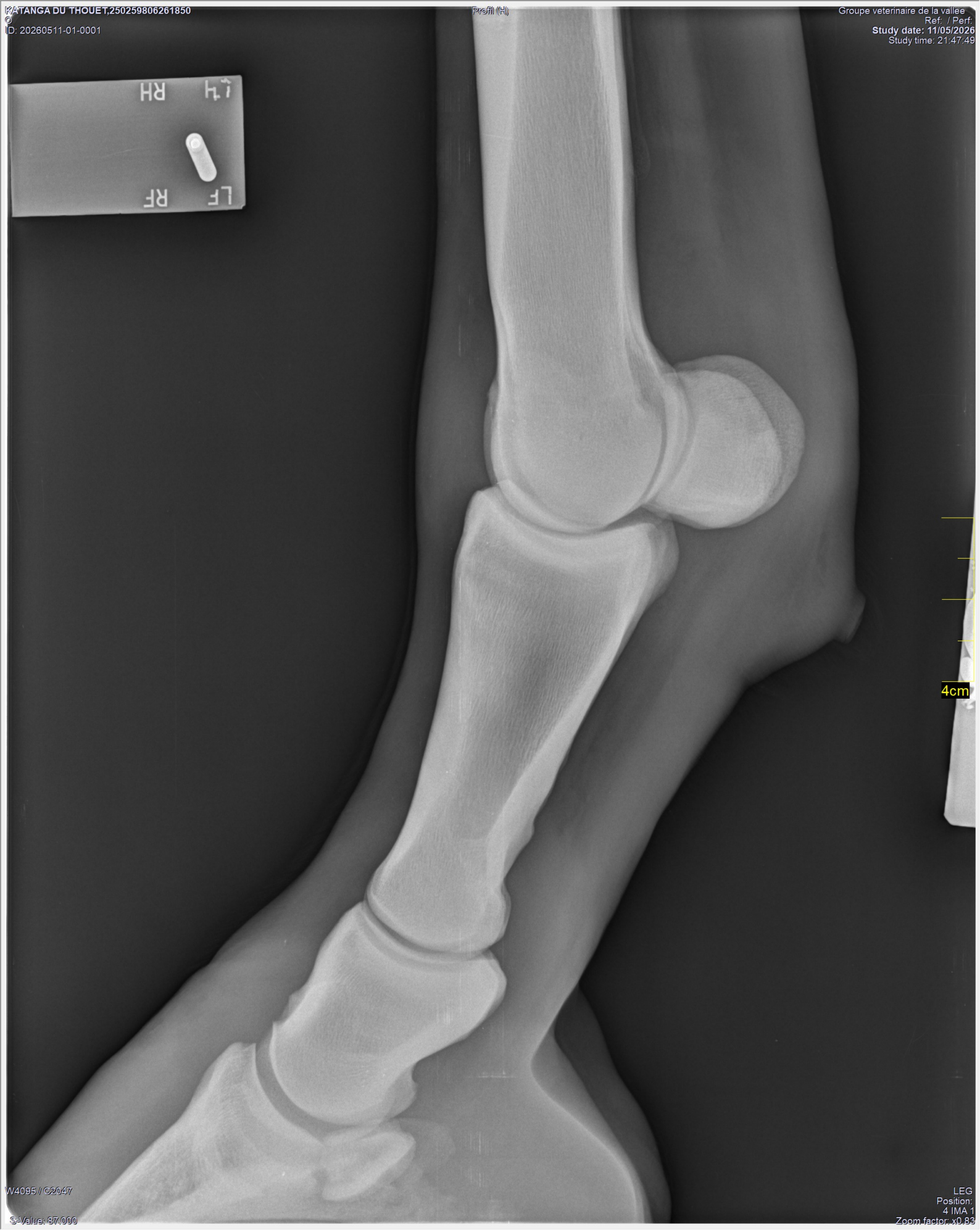
4cm



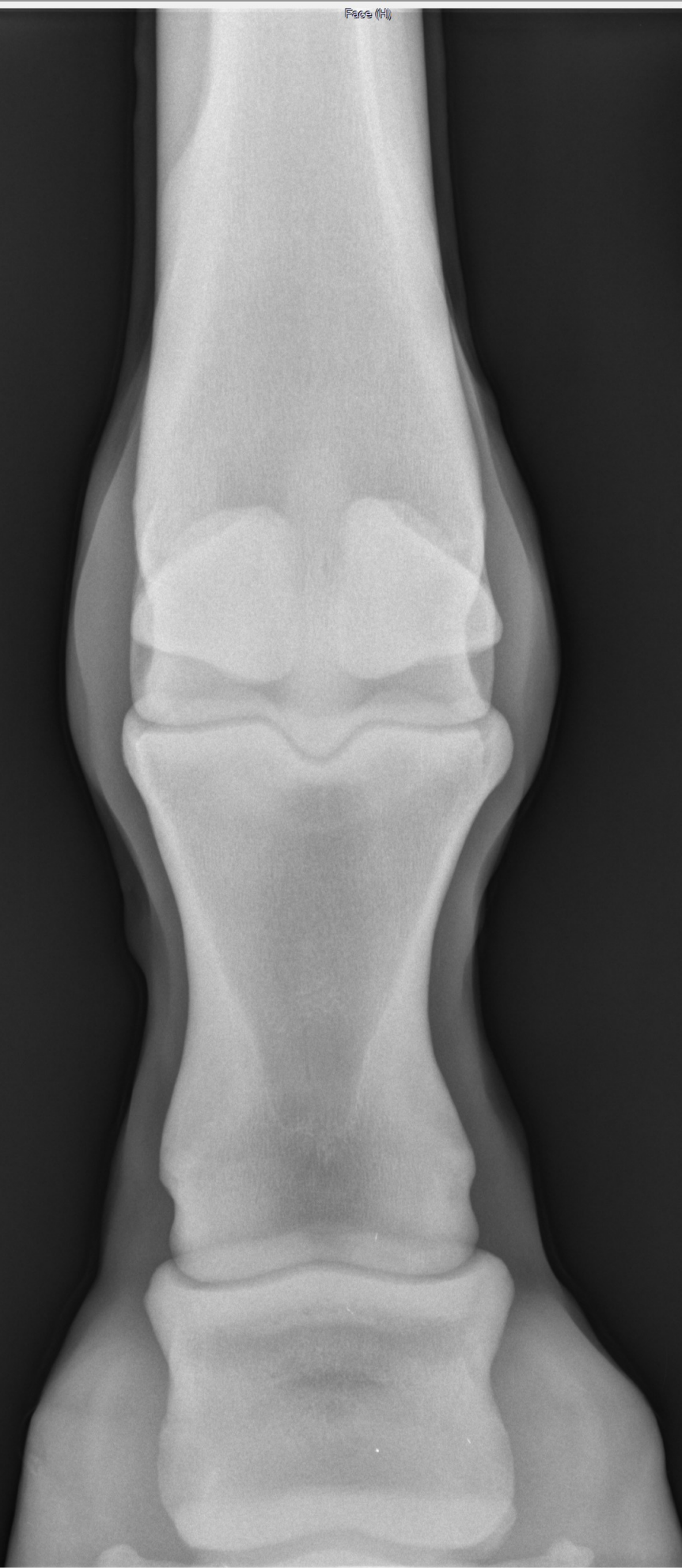
4cm



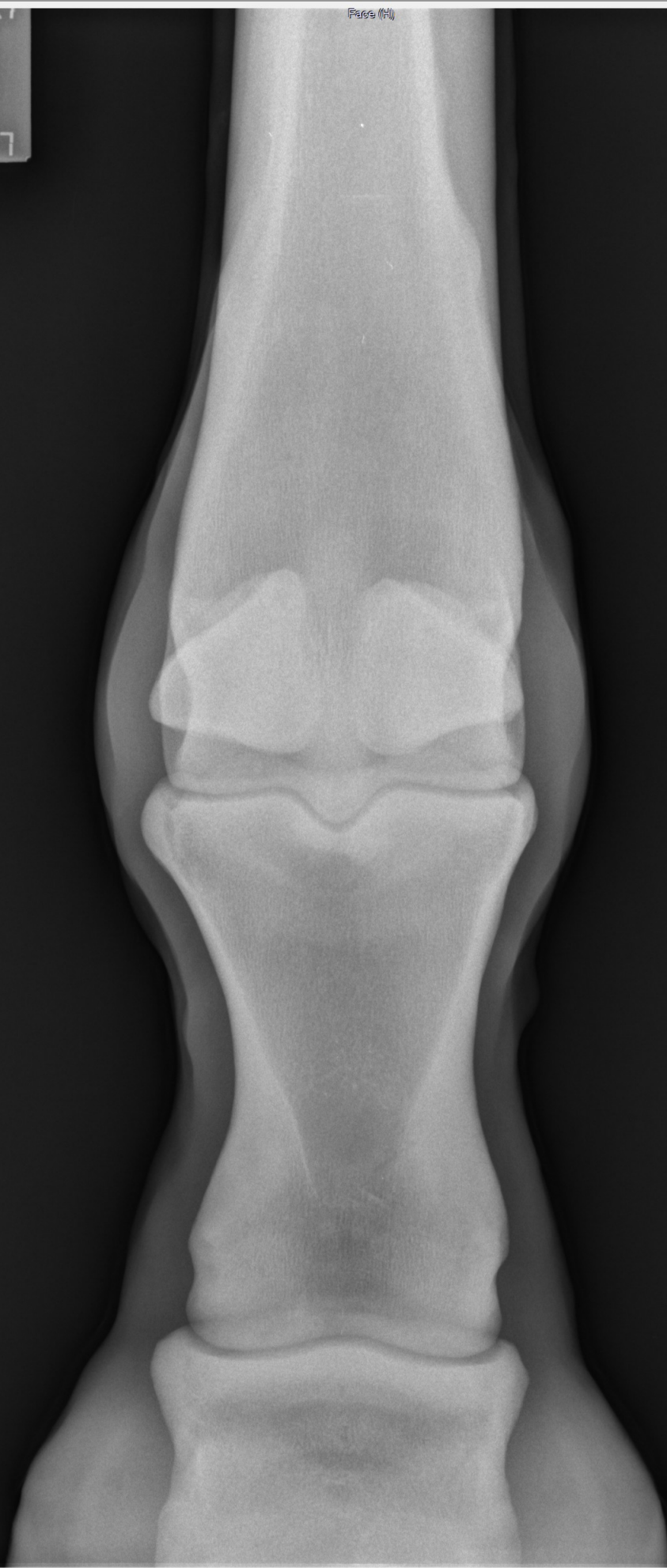




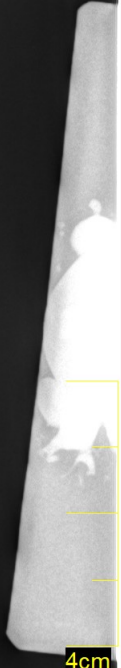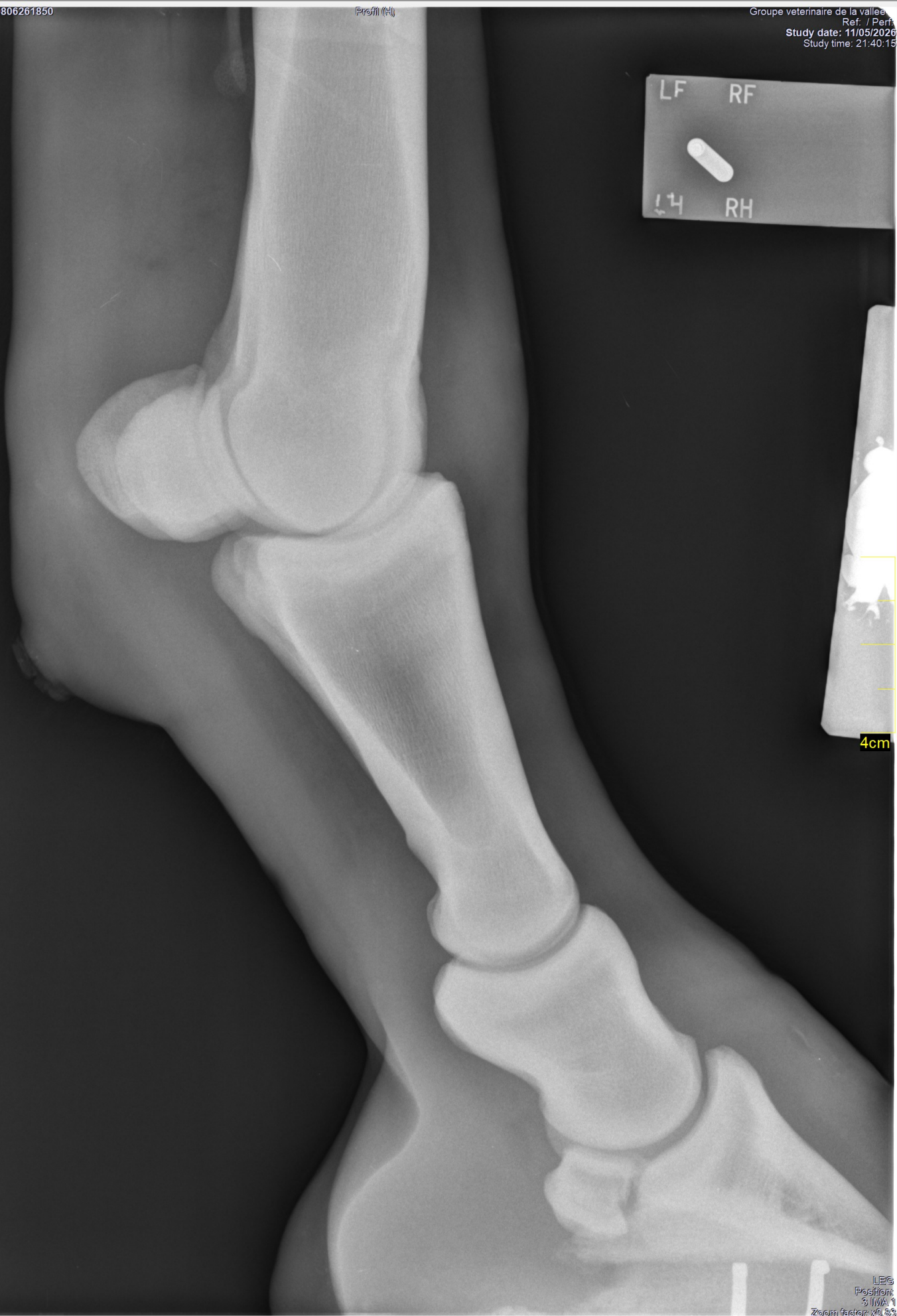4cm

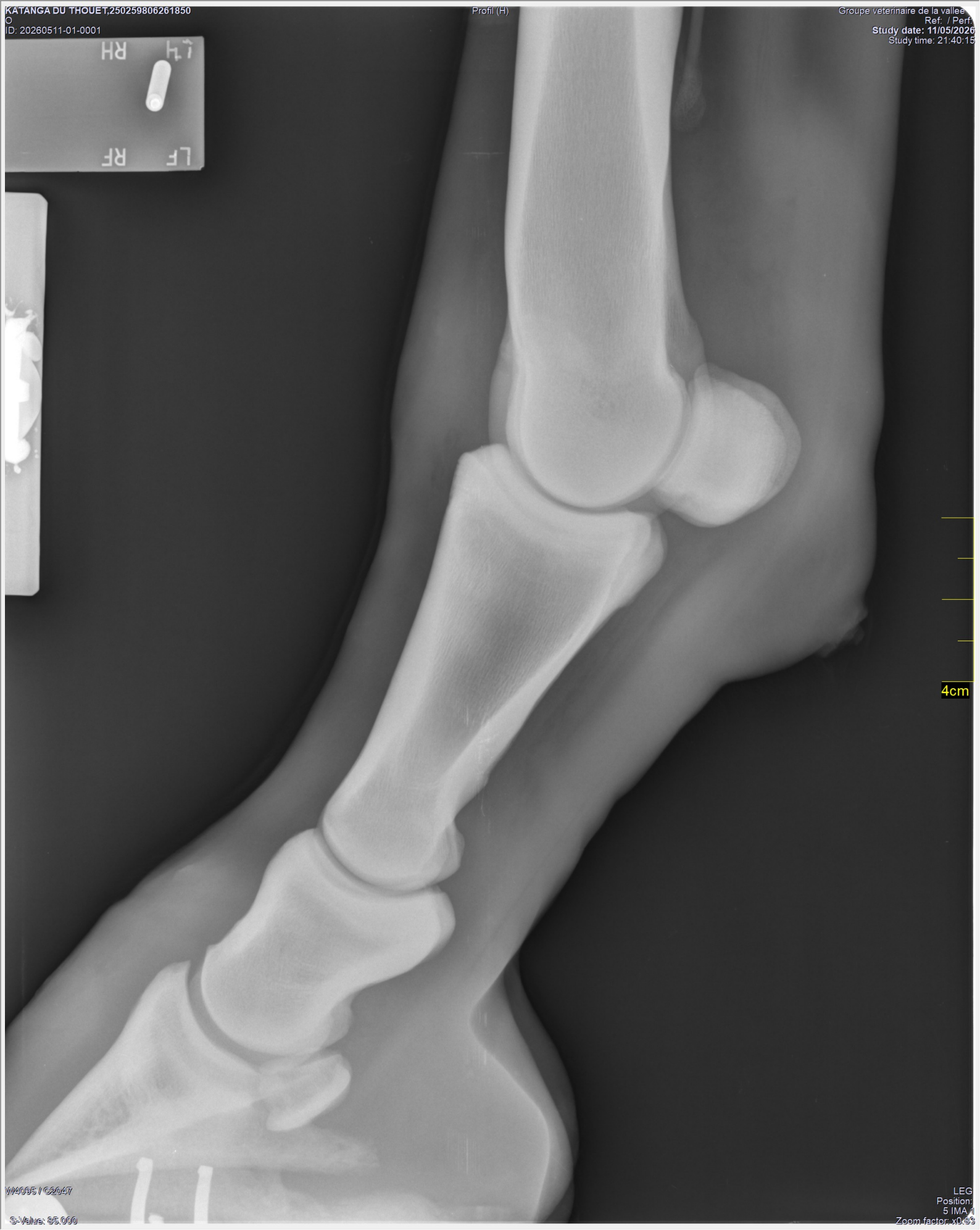

LF RF



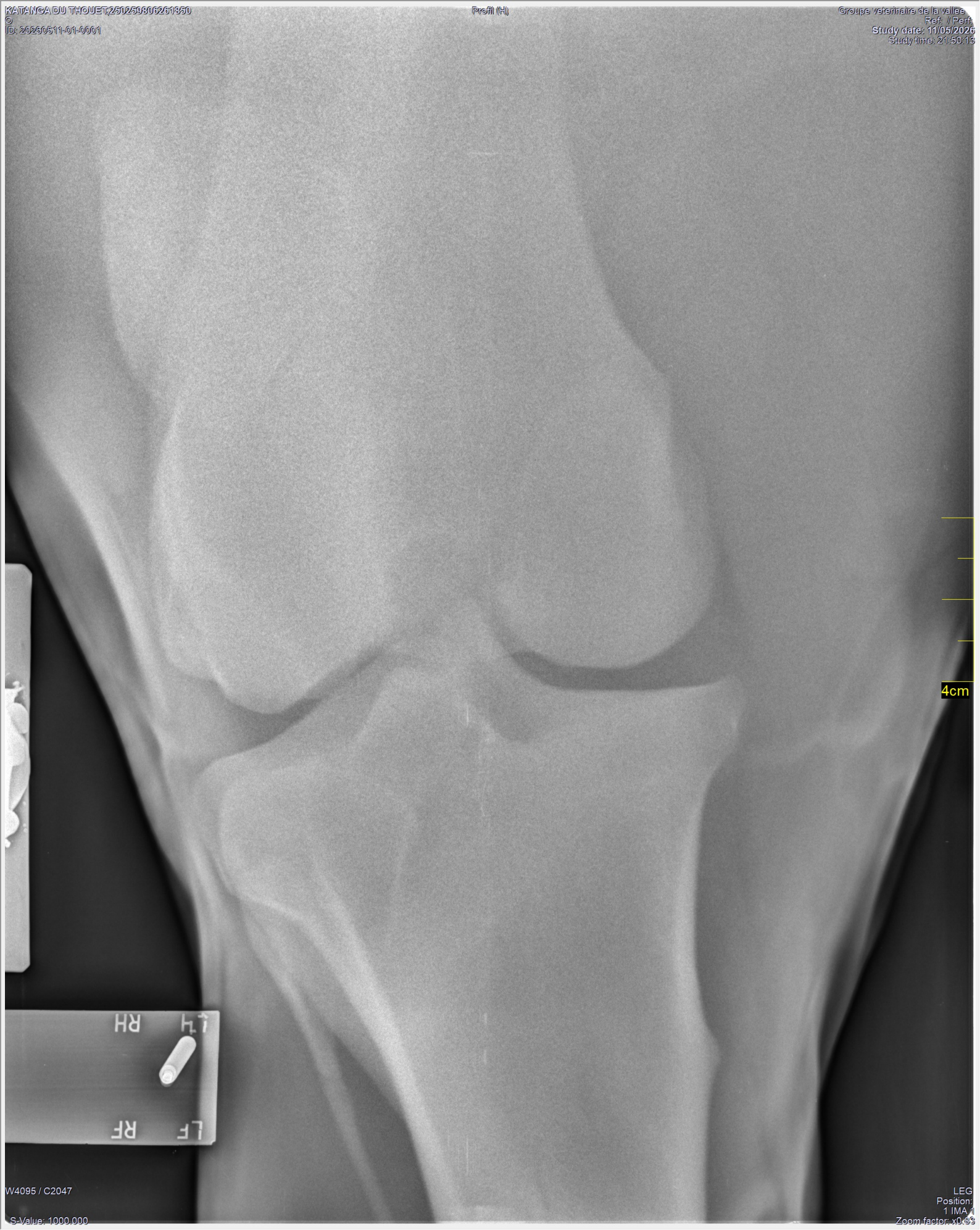
4cm





4cm

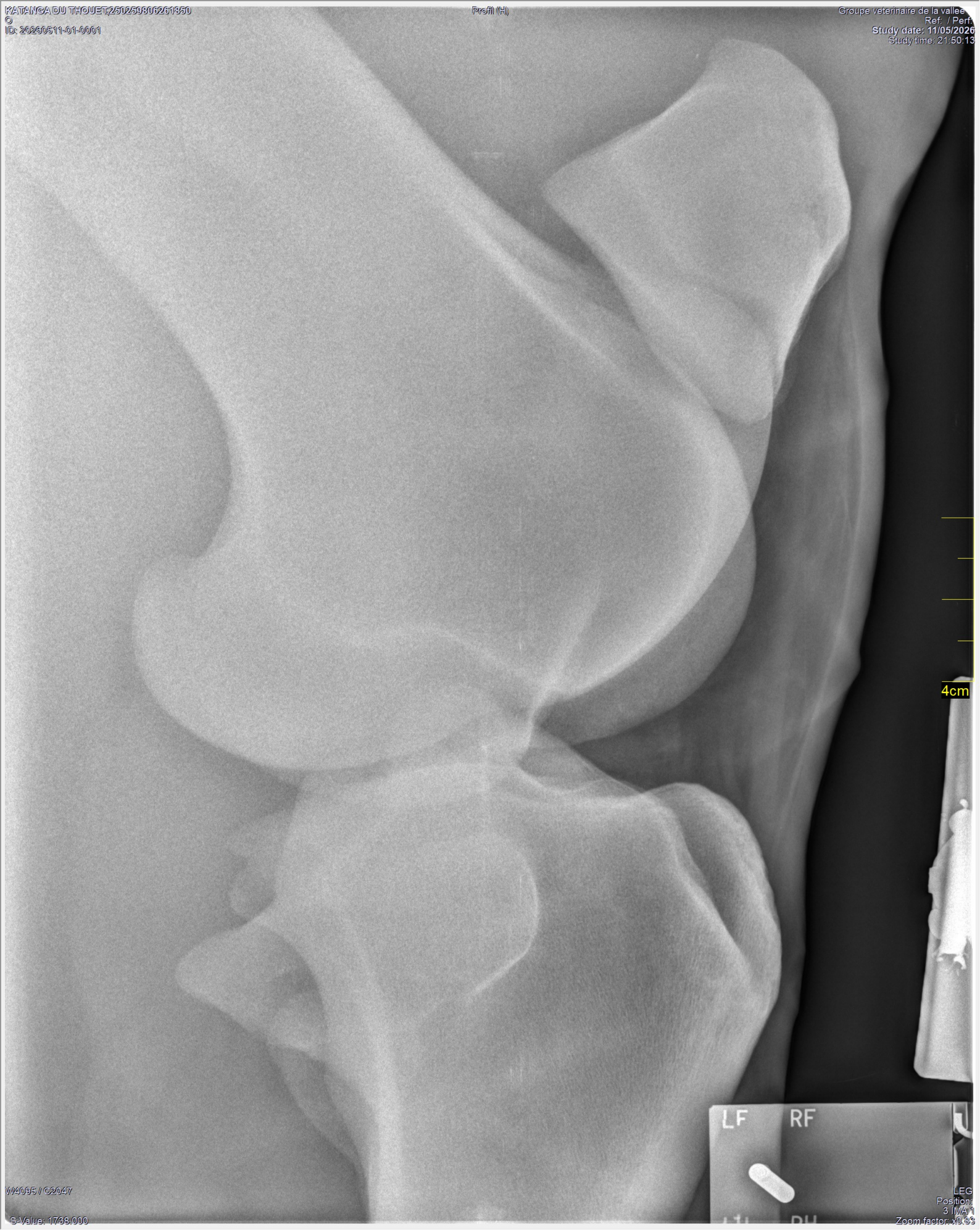



4cm

RH LH
RF LF

A small rectangular box containing orientation and scale markers. It has four labels: 'RH' (Right Hoof) and 'LH' (Left Hoof) at the top, and 'RF' (Right Foreleg) and 'LF' (Left Foreleg) at the bottom. There is a small white marker in the center of the box.



4cm

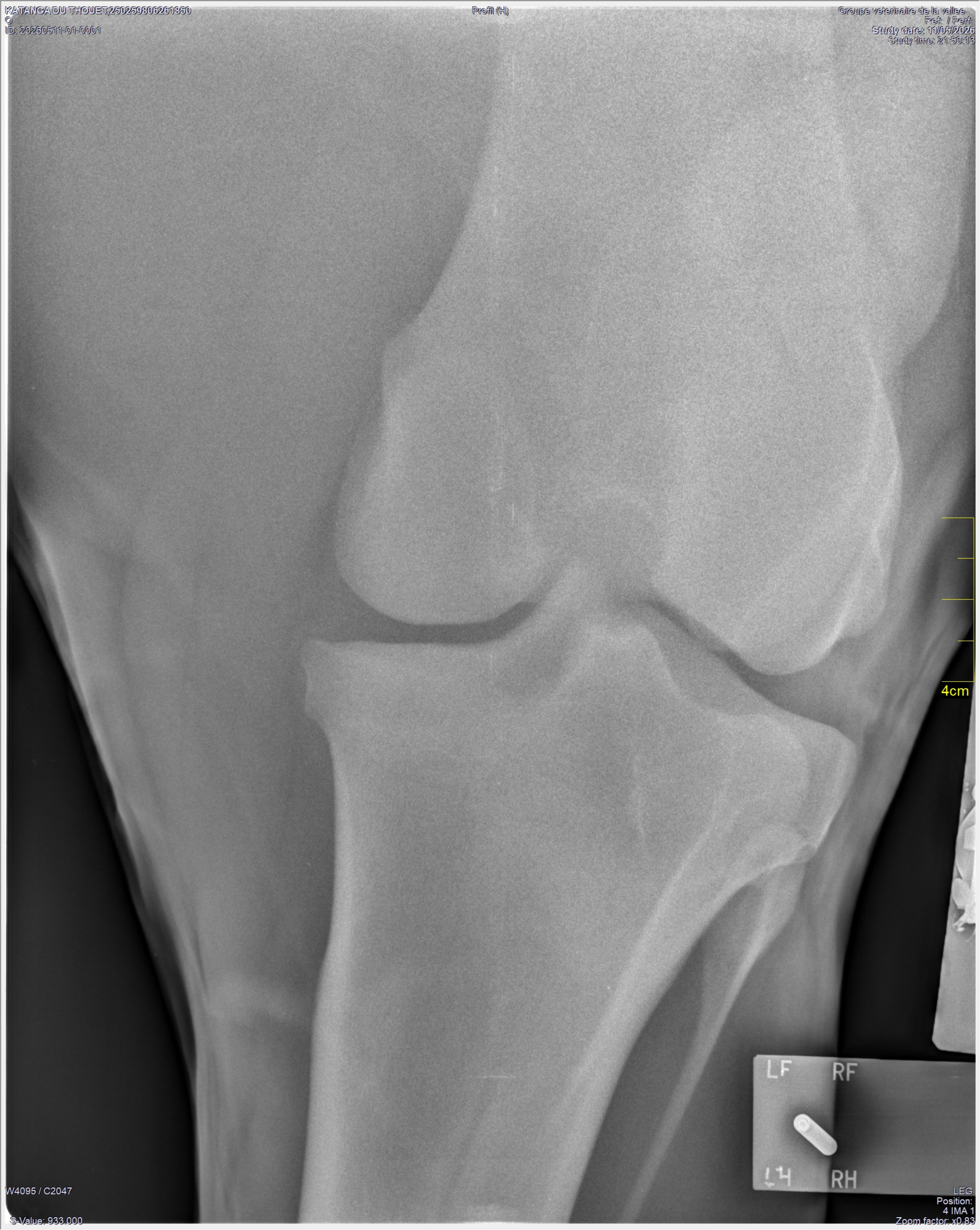
LF	RF
LF	RF

LEG
Position: 3
Zoom factor: 10.3



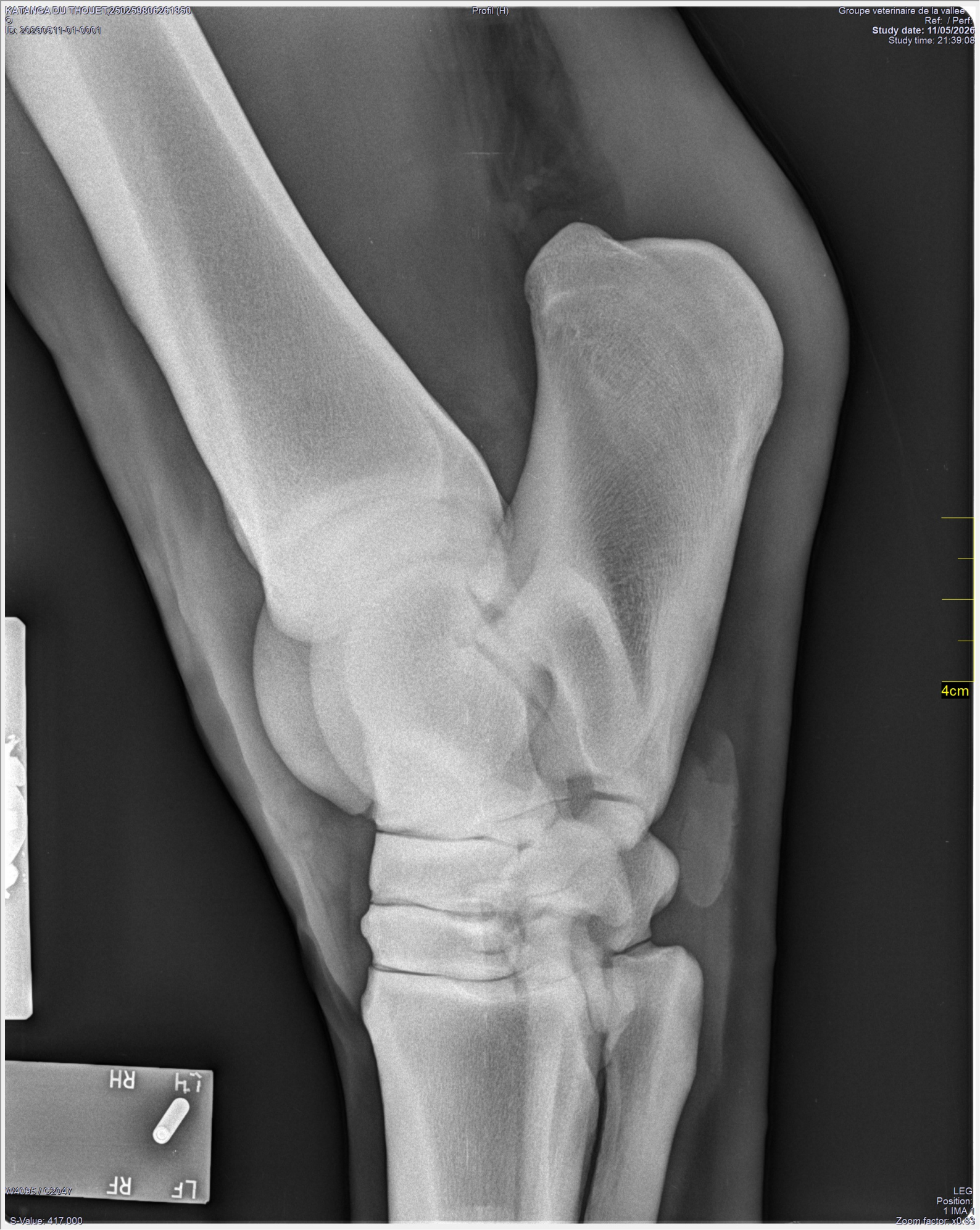4cm

LF	RF
LEG	
Position	
3 (WA)	
Zoom factor: 10.3	



4cm

LF RF
RH

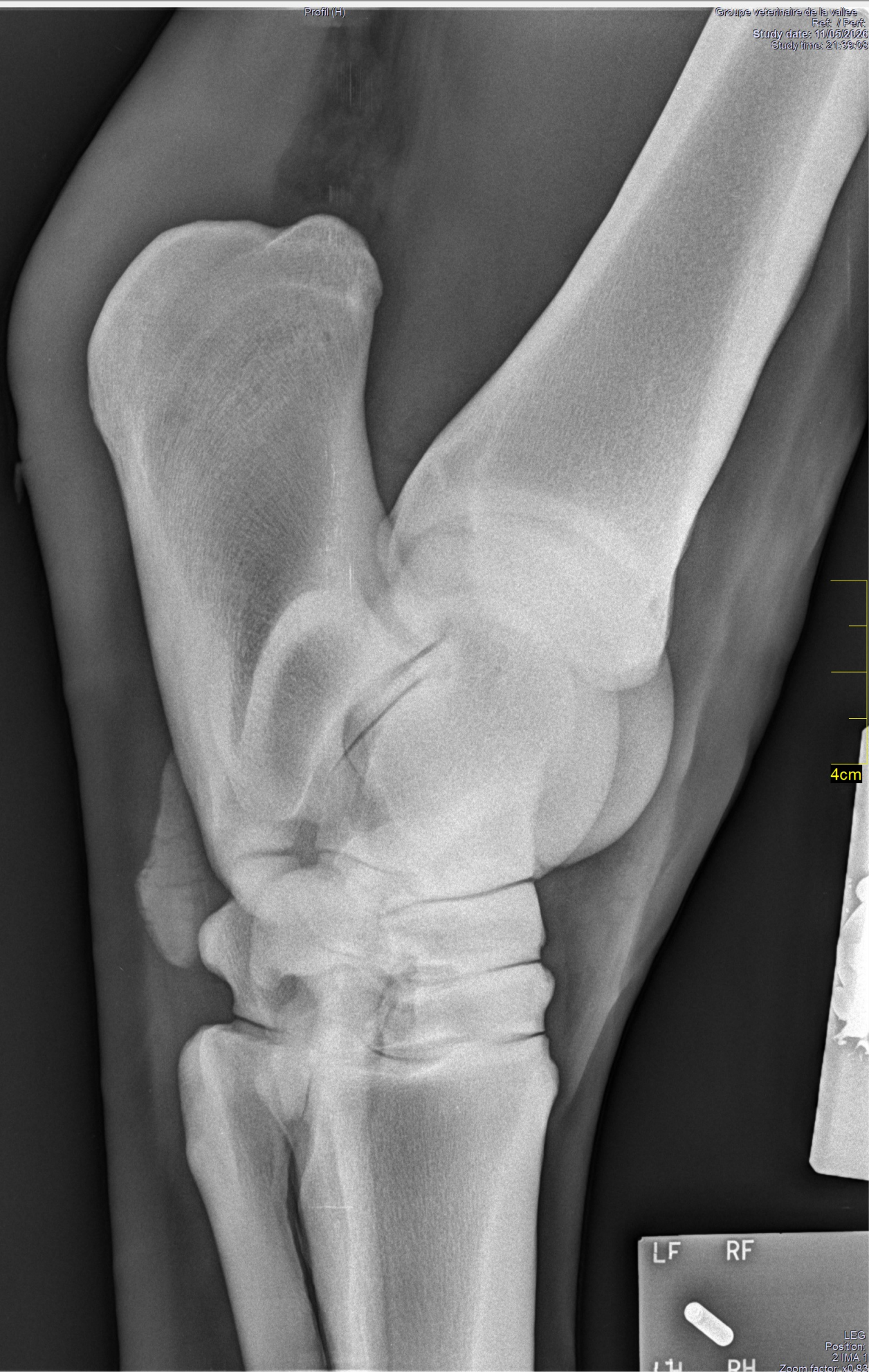

4cm

LH RH
LF RF

W4095 / C2047
S-Value: 417,000

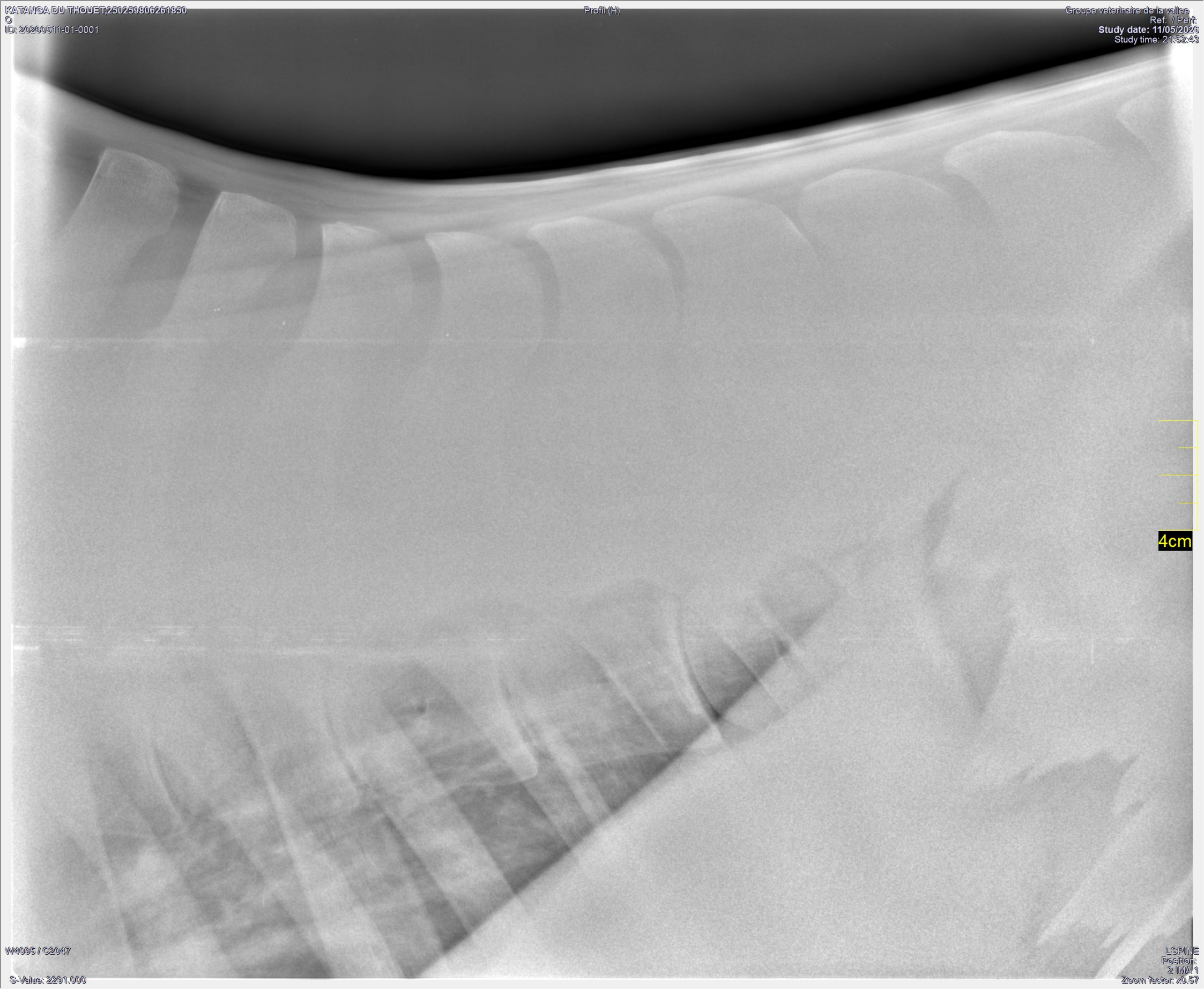
LEG
Position: 1 IMA
Zoom factor: x0.6

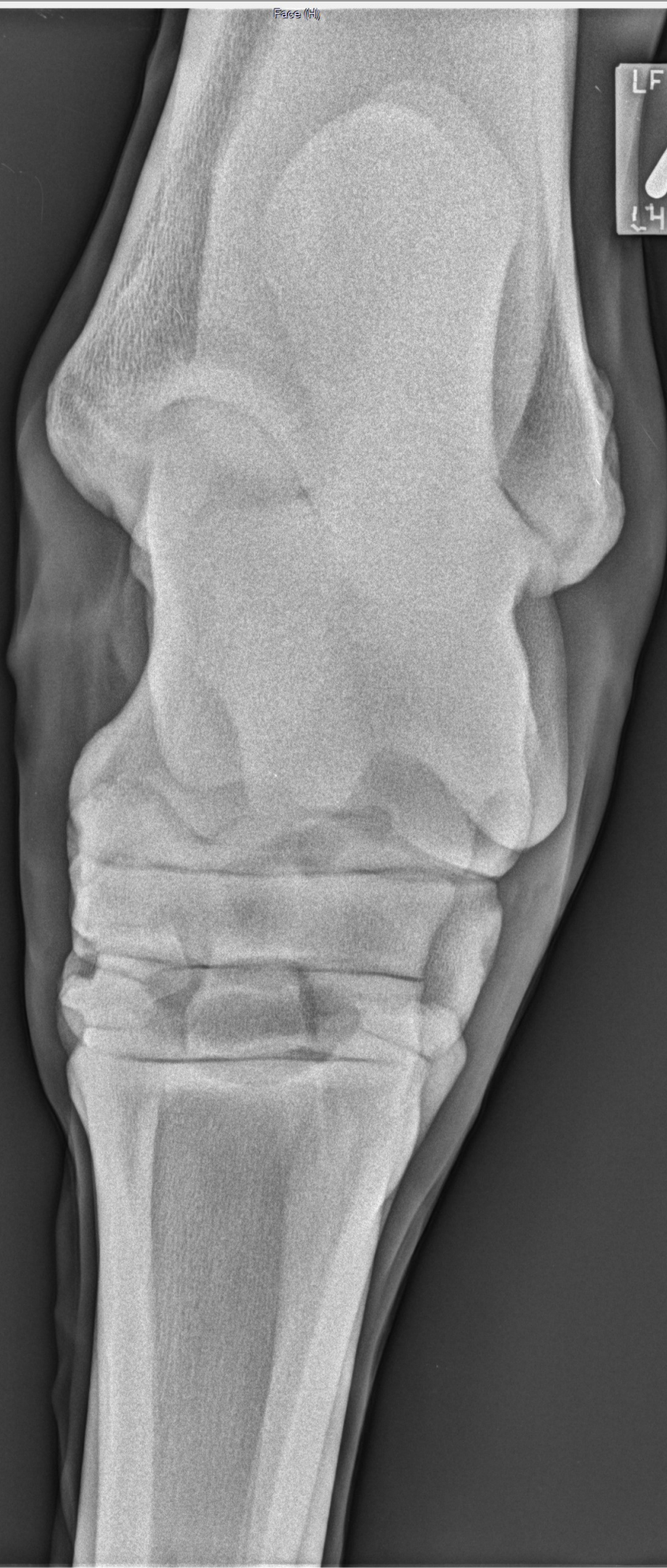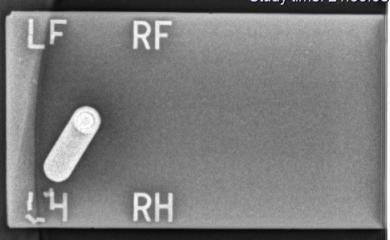


4cm

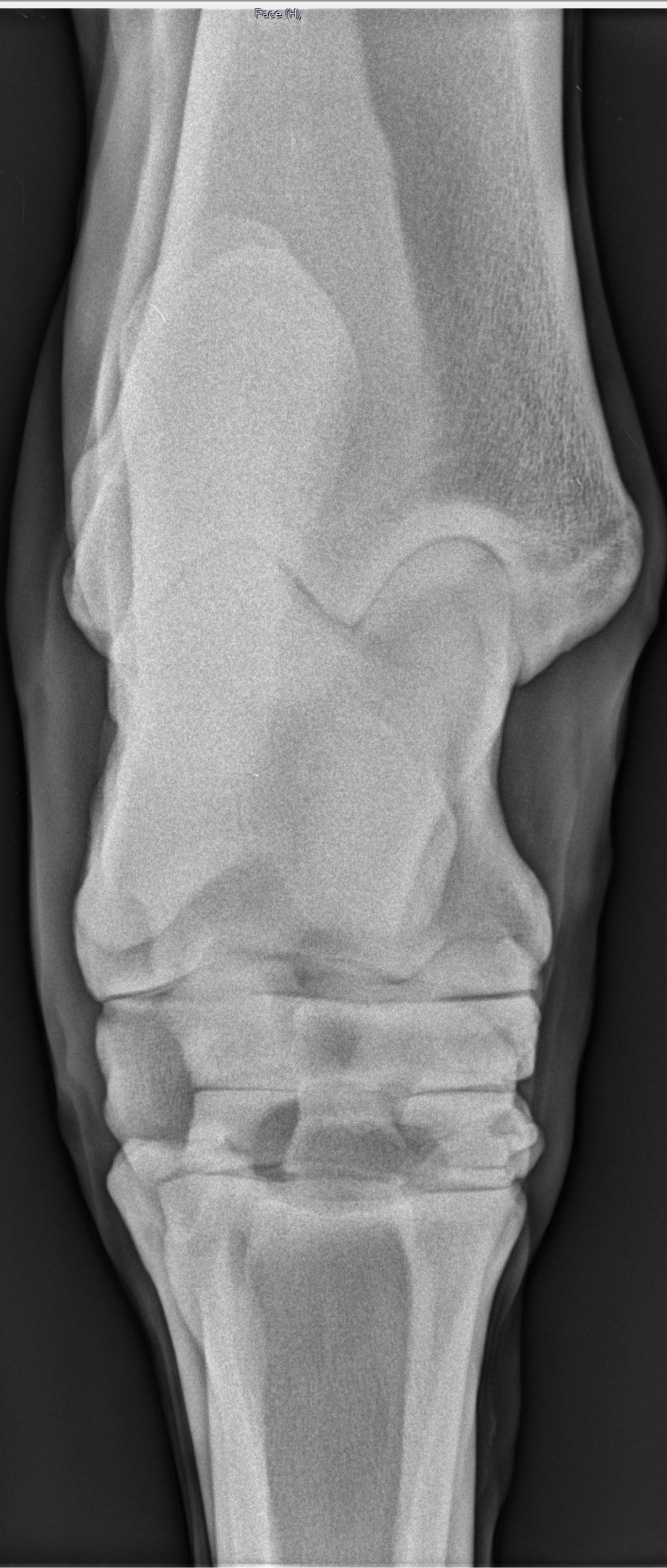LF RF

LH RH





4cm



4cm



RF RH
LF LH

A small, white, cylindrical object, possibly a marker or a small bone fragment, is placed on the radiograph for scale.

W4095 / C2047
S-Value: 661,000

Olivier Geffroy
Docteur Vétérinaire, diplômé ECVS, ACVSMR
35 rue de Lattre de Tassigny
F- 85310 NESMY
+33 (0)661 53 88 02

Lecture d'un dossier radiographique en prévision d'une vente le 12 juin 2026 :

KATANGA DU THOUET

Lecture des radios du 11/05/2026 – Dossier un peu sous exposé

Pied antérieur droit – Face et Profil : Absence d'Anomalie Significative, angle solaire faible

Pied antérieur gauche – Face et Profil : Absence d'Anomalie Significative, angle solaire faible

Boulet antérieur gauche - Face et Profil : Absence d'Anomalie Significative, légère arthropathie

Boulet antérieur droit - Face et Profil : Absence d'Anomalie Significative, légère arthropathie

Boulet postérieur gauche - Face et Profil : Absence d'Anomalie Significative

Boulet postérieur droit - Face et Profil : Absence d'Anomalie Significative

Jarret gauche : Face et profil : Absence d'Anomalie Significative

Jarret droit - Face et Profil : Absence d'Anomalie Significative

Grasset gauche - Face et Profil : Absence d'Anomalie Significative

Grasset droit - Face et Profil : Absence d'Anomalie Significative

Processus épineux : Absence d'Anomalie Significative, rapprochement des Processus en T15T16 en 1 en lombaire.

Conclusion :

KATANGA DU THOUET

L'avis général sur les examens radiographiques est : Bon

Anomalies mineures faiblement susceptible de perturber l'utilisation sportive.

Olivier Geffroy

Docteur Vétérinaire, diplômé ECVS, ACVSMR